This is a digital copy of a book that was preserved for generations on library shelves before it was carefully scanned by Google as part of a project to make the world's books discoverable online.

It has survived long enough for the copyright to expire and the book to enter the public domain. A public domain book is one that was never subject to copyright or whose legal copyright term has expired. Whether a book is in the public domain may vary country to country. Public domain books are our gateways to the past, representing a wealth of history, culture and knowledge that's often difficult to discover.

Marks, notations and other marginalia present in the original volume will appear in this file - a reminder of this book's long journey from the publisher to a library and finally to you.

Usage guidelines

Google is proud to partner with libraries to digitize public domain materials and make them widely accessible. Public domain books belong to the public and we are merely their custodians. Nevertheless, this work is expensive, so in order to keep providing this resource, we have taken steps to prevent abuse by commercial parties, including placing technical restrictions on automated querying.

We also ask that you:

+ *Make non-commercial use of the files* We designed Google Book Search for use by individuals, and we request that you use these files for personal, non-commercial purposes.
+ *Refrain from automated querying* Do not send automated queries of any sort to Google's system: If you are conducting research on machine translation, optical character recognition or other areas where access to a large amount of text is helpful, please contact us. We encourage the use of public domain materials for these purposes and may be able to help.
+ *Maintain attribution* The Google "watermark" you see on each file is essential for informing people about this project and helping them find additional materials through Google Book Search. Please do not remove it.
+ *Keep it legal* Whatever your use, remember that you are responsible for ensuring that what you are doing is legal. Do not assume that just because we believe a book is in the public domain for users in the United States, that the work is also in the public domain for users in other countries. Whether a book is still in copyright varies from country to country, and we can't offer guidance on whether any specific use of any specific book is allowed. Please do not assume that a book's appearance in Google Book Search means it can be used in any manner anywhere in the world. Copyright infringement liability can be quite severe.

About Google Book Search

Google's mission is to organize the world's information and to make it universally accessible and useful. Google Book Search helps readers discover the world's books while helping authors and publishers reach new audiences. You can search through the full text of this book on the web at `http://books.google.com/`

A propos de ce livre

Ceci est une copie numérique d'un ouvrage conservé depuis des générations dans les rayonnages d'une bibliothèque avant d'être numérisé avec précaution par Google dans le cadre d'un projet visant à permettre aux internautes de découvrir l'ensemble du patrimoine littéraire mondial en ligne.

Ce livre étant relativement ancien, il n'est plus protégé par la loi sur les droits d'auteur et appartient à présent au domaine public. L'expression "appartenir au domaine public" signifie que le livre en question n'a jamais été soumis aux droits d'auteur ou que ses droits légaux sont arrivés à expiration. Les conditions requises pour qu'un livre tombe dans le domaine public peuvent varier d'un pays à l'autre. Les livres libres de droit sont autant de liens avec le passé. Ils sont les témoins de la richesse de notre histoire, de notre patrimoine culturel et de la connaissance humaine et sont trop souvent difficilement accessibles au public.

Les notes de bas de page et autres annotations en marge du texte présentes dans le volume original sont reprises dans ce fichier, comme un souvenir du long chemin parcouru par l'ouvrage depuis la maison d'édition en passant par la bibliothèque pour finalement se retrouver entre vos mains.

Consignes d'utilisation

Google est fier de travailler en partenariat avec des bibliothèques à la numérisation des ouvrages appartenant au domaine public et de les rendre ainsi accessibles à tous. Ces livres sont en effet la propriété de tous et de toutes et nous sommes tout simplement les gardiens de ce patrimoine. Il s'agit toutefois d'un projet coûteux. Par conséquent et en vue de poursuivre la diffusion de ces ressources inépuisables, nous avons pris les dispositions nécessaires afin de prévenir les éventuels abus auxquels pourraient se livrer des sites marchands tiers, notamment en instaurant des contraintes techniques relatives aux requêtes automatisées.

Nous vous demandons également de:

+ *Ne pas utiliser les fichiers à des fins commerciales* Nous avons conçu le programme Google Recherche de Livres à l'usage des particuliers. Nous vous demandons donc d'utiliser uniquement ces fichiers à des fins personnelles. Ils ne sauraient en effet être employés dans un quelconque but commercial.

+ *Ne pas procéder à des requêtes automatisées* N'envoyez aucune requête automatisée quelle qu'elle soit au système Google. Si vous effectuez des recherches concernant les logiciels de traduction, la reconnaissance optique de caractères ou tout autre domaine nécessitant de disposer d'importantes quantités de texte, n'hésitez pas à nous contacter. Nous encourageons pour la réalisation de ce type de travaux l'utilisation des ouvrages et documents appartenant au domaine public et serions heureux de vous être utile.

+ *Ne pas supprimer l'attribution* Le filigrane Google contenu dans chaque fichier est indispensable pour informer les internautes de notre projet et leur permettre d'accéder à davantage de documents par l'intermédiaire du Programme Google Recherche de Livres. Ne le supprimez en aucun cas.

+ *Rester dans la légalité* Quelle que soit l'utilisation que vous comptez faire des fichiers, n'oubliez pas qu'il est de votre responsabilité de veiller à respecter la loi. Si un ouvrage appartient au domaine public américain, n'en déduisez pas pour autant qu'il en va de même dans les autres pays. La durée légale des droits d'auteur d'un livre varie d'un pays à l'autre. Nous ne sommes donc pas en mesure de répertorier les ouvrages dont l'utilisation est autorisée et ceux dont elle ne l'est pas. Ne croyez pas que le simple fait d'afficher un livre sur Google Recherche de Livres signifie que celui-ci peut être utilisé de quelque façon que ce soit dans le monde entier. La condamnation à laquelle vous vous exposeriez en cas de violation des droits d'auteur peut être sévère.

À propos du service Google Recherche de Livres

En favorisant la recherche et l'accès à un nombre croissant de livres disponibles dans de nombreuses langues, dont le français, Google souhaite contribuer à promouvoir la diversité culturelle grâce à Google Recherche de Livres. En effet, le Programme Google Recherche de Livres permet aux internautes de découvrir le patrimoine littéraire mondial, tout en aidant les auteurs et les éditeurs à élargir leur public. Vous pouvez effectuer des recherches en ligne dans le texte intégral de cet ouvrage à l'adresse `http://books.google.com`

16546
d. 33½

600019816V

G. 114. a. 26.

E. BIBL. RADCL.

~~72 d. 41~~

16546 d. 33/2

TRAITÉ

ÉLÉMENTAIRE

D'HISTOLOGIE HUMAINE

NORMALE ET PATHOLOGIQUE.

Les éditeurs de cet ouvrage déclarent qu'ils se réservent expressément la propriété de toutes les figures.

Le dépôt légal a été fait et toutes les formalités prescrites par les traités sont remplies dans les divers Etats, avec lesquels la France a conclu des conventions littéraires.

LIBRAIRIE J. B. BAILLIÈRE & FILS.

BERNARD. **Leçons de physiologie expérimentale** appliquées à la médecine, faites au Collége de France, par CL. BERNARD, membre de l'Institut de France, professeur au Collége de France, professeur de physiologie générale à la Faculté des sciences. Paris 1855-1856, 2 vol. in-8°, avec figures intercalées dans le texte . . . . . 14 fr.

BERNARD. **Cours de médecine du Collége de France.** Paris 1857-1859, 5 vol. in-8°, avec figures intercalées dans le texte . . . . . 35 fr.

On peut se procurer séparément :

1° **Des effets des substances toxiques et médicamenteuses.** 1857, 1 vol. in-8°, avec figures. . . . . 7 fr.

2° **Physiologie et pathologie du système nerveux.** 1858, 2 vol. in-8°, avec figures . . . . . 14 fr.

3° **Propriétés physiologiques et altérations pathologiques des différents liquides de l'organisme.** 1859, 2 vol. in-8°, avec figures intercalées dans le texte . . . . . 14 fr.

DONNÉ. **Cours de microscopie complémentaire des études médicales :** Anatomie microscopique et physiologie des fluides de l'économie, par le Dr A. DONNÉ, recteur de l'Académie de Montpellier, ancien chef de clinique à la Faculté de médecine de Paris, professeur de microscopie. Paris 1844, in-8° de 500 pages . . . . . 7 fr. 50 c.

DONNÉ. **Atlas du cours de microscopie**, exécuté d'après nature au microscope-daguerréotype, par le Dr A. DONNÉ et L. FOUCAULT. Paris 1846, in-folio de 20 pl., cont. 80 fig. gravées avec le plus grand soin, avec un texte descriptif. 30 fr.

GERVAIS et VAN BENEDEN. **Zoologie médicale.** Exposé méthodique du règne animal basé sur l'anatomie, l'embryologie et la paléontologie, comprenant la description des espèces employées en médecine; de celles qui sont parasites de l'homme ou des animaux, par P. GERVAIS, professeur de la Faculté des sciences de Montpellier, et P. J. VAN BENEDEN, professeur à l'Université de Louvain. Paris 1859, 2 vol. in-8°, avec figures intercalées dans le texte . . . 15 fr.

HENLE. **Traité d'anatomie générale** ou Histoire de la composition chimique des tissus du corps humain, par le professeur HENLE. Paris 1845, 2 vol. in-8°, avec 5 planches gravées . . . . . 8 fr.

MALGAIGNE. **Traité d'anatomie chirurgicale et de chirurgie expérimentale** par J. F. MALGAIGNE, professeur de médecine opératoire à la Faculté de médecine de Paris, membre de l'Académie impériale de médecine. *Deuxième édition revue et considérablement augmentée.* Paris 1859, 2 forts vol. in-8°. 18 fr.

ROBIN. **Du microscope et des injections** dans leurs applications à l'anatomie et à la pathologie, suivi d'une classification des sciences fondamentales, de celle de la biologie et de l'anatomie en particulier, par le Dr CH. ROBIN, professeur d'histologie à la Faculté de médecine de Paris, vice-président de la Société de biologie, membre de l'Académie de médecine etc. Paris 1849, 1 vol. in-8° de 450 pages avec 23 fig. intercalées dans le texte et pl. gravées. 7 fr.

ROBIN et VERDEIL. **Traité de chimie anatomique et physiologique, normale et pathologique** ou des principes immédiats normaux et morbides qui constituent le corps de l'homme et des mammifères, par CH. ROBIN, docteur en médecine et docteur ès sciences, professeur d'histologie à la Faculté de médecine de Paris, et F. VERDEIL, docteur en médecine, professeur de chimie. Paris 1853, 3 forts vol. in-8°, accompagnés d'un atlas de 45 planches d'après nature, gravées, en partie coloriées . . . . . 36 fr.

SIMON (ED). **Traité élémentaire d'anatomie descriptive**, par le Dr EDMOND SIMON, prosecteur de l'amphithéâtre des hôpitaux, chirurgien des hôpitaux, 1 fort vol. in-8° de 800 pages, avec environ 180 fig. intercalées dans le texte.

STRASBOURG, TYPOGRAPHIE DE G. SILBERMANN.

TRAITÉ

ÉLÉMENTAIRE

D'HISTOLOGIE HUMAINE

NORMALE ET PATHOLOGIQUE

PRÉCÉDÉ

D'UN EXPOSÉ DES MOYENS D'OBSERVER AU MICROSCOPE

PAR

C. MOREL

PROFESSEUR AGRÉGÉ A LA FACULTÉ DE MÉDECINE DE STRASBOURG

accompagné d'un atlas de 34 planches dessinées d'après nature

PAR A. VILLEMIN, D. M.

MÉDECIN-MAJOR DE 2e CLASSE

RÉPÉTITEUR A L'ÉCOLE IMPÉRIALE DU SERVICE DE SANTÉ MILITAIRE DE STRASBOURG.

ATLAS

PARIS

J. B. BAILLIÈRE ET FILS

LIBRAIRES DE L'ACADÉMIE IMPÉRIALE DE MÉDECINE

Rue Hautefeuille, 19

Londres	Madrid	Leipzig
HIPP. BAILLIÈRE	C. BAILLY-BAILLIÈRE	E. JUNG-TREUTTEL

STRASBOURG, DERIVAUX.

1864.

Droits de traduction et de reproduction réservés.

EXPLICATION DES PLANCHES.

TRAITÉ ÉLÉMENTAIRE

D'HISTOLOGIE HUMAINE

NORMALE ET PATHOLOGIQUE.

EXPLICATION DES PLANCHES.

PLANCHE I.

TISSU CONNECTIF.

Fig. I. **Cellules adipeuses** contenant des cristaux de margarine sous forme d'aiguillettes réunies en houppe ou isolées.

Fig. II. **Tissu connectif infiltré** pris dans un interstice musculaire de la cuisse. 1 Fibres connectives; 2 fibres élastiques; 3 cellules adipeuses.

Fig. III. **Coupe longitudinale du tendon** du long péronier. 1 Faisceau de fibres connectives; 2 cellules plasmatiques.

Fig. IV. **Fibres connectives** en faisceaux ondulés et parallèles. Elles ont été légèrement éraillées sur le bord inférieur de la préparation (tendon d'Achille).

Fig. V. **Coupe longitudinale du tendon** d'Achille traitée par l'acide acétique. Les faisceaux de fibres connectives ont pâli et disparu. 1 Cellules plasmatiques placées en séries longitudinales entre les faisceaux de fibres; 2 anastomoses entre ces cellules (fœtus).

Fig. VI. **Coupe transversale d'un ménisque** du genou. Au milieu des mailles de fibres connectives et élastiques on distingue parfaitement le réseau des cellules plasmatiques — gross. 350. —

Nota. Tous les dessins représentés dans cet atlas, à moins d'indications spéciales, ont été exécutés sur des pièces prises sur l'homme adulte et examinées à un grossissement de 400 diamètre.

PLANCHE II.

TISSU CONNECTIF, *suite.*

Fig. I. **Coupe longitudinale** de l'extrémité supérieure du tendon d'Achille chez un vieillard. 1 Faisceau de fibres connectives; 2 cellules plasmatiques rangées en séries longitudinales et parallèles.

Fig. II. **Extrémité inférieure du même tendon.** 1 Fibres connectives légèrement ondulées; 2 cellules cartilagineuses dérivées des cellules plasmatiques.

Fig. III. **Fibres élastiques** des ligaments jaunes. 1 Fibres dans leur agencement naturel; 2 fibres dissociées.

Fig. IV. **Fibrôme de la dure-mère.** 1 Cellules fusiformes libres; 2 faisceau des mêmes cellules soudées par leurs extrémités; 3 faisceau de fibres formées par l'allongement des mêmes cellules et la disparition de leur noyau. Ici chaque série longitudinale de cellules ne forme *qu'une seule fibre.*

Fig. V. **Fibrôme de l'utérus** où l'on peut suivre la formation de la fibre par métamorphose du noyau. 1 Substance finement granulée; 2 noyau.

Fig. VI. **Autre partie de la même tumeur.** Les noyaux, plus allongés, tendent déjà à prendre la forme fibreuse.

PLANCHE III.

TISSU CONNECTIF, *suite.* — CARTILAGES ET OS.

Fig. I. **Même tumeur.** Les noyaux sont encore plus allongés; dans certains endroits ils se soudent pour constituer des fibres 1.

Fig. II. **Coupe pratiquée au centre d'un cartilage costal.** 1 Substance fondamentale légèrement granulée et transparente; 2 capsule cartilagineuse; 3 cellule ou utricule primordiale; 4 noyau constitué par des granulations graisseuses; 5 capsule contenant quatre cellules, dont deux dépourvues de noyau.

Fig. III. **Cartilage costal avec son périchondre** sur un sujet de dix-huit ans. 1 Périchondre formé d'un feutrage de fibres connectives et élastiques et parsemé de cellules plasmatiques 2. Il n'y

a pas de ligne de démarcation nette entre la couche profonde du périchondre et la substance cartilagineuse; il est presque impossible aussi d'établir un caractère distinctif entre les cellules cartilagineuses superficielles et les cellules plasmatiques de la couche profonde du périchondre.

Fig. IV. **Fibro-cartilage de l'oreille.** 1 Substance fondamentale fibreuse; 2 capsule renfermant deux cellules.

Fig. V. **Coupe transversale du cubitus** — gross. 80. — Autour des canaux de Havers 1, les corpuscules osseux, sous forme de petites taches noires allongées, sont groupés en cercles concentriques.

Fig. VI. **Même coupe.** Au milieu de la substance fondamentale amorphe on voit: 1 les corpuscules osseux étoilés. Leurs prolongements 2, sous forme de canalicules, s'anastomosent les uns avec les autres, de façon à constituer un réseau qui fait communiquer les corpuscules entre eux et avec les canaux de Havers 3, ou bien avec les grandes cavités osseuses.

PLANCHE IV.

OS, *suite.*

Fig. I. **Coupe longitudinale de la diaphyse du fémur** — gross. 80. — 1 Canaux de Havers vus en long; 2 canal anastomatique transversal; 3 confluent de plusieurs canaux.

Fig. II. **Coupe transversale du fémur** traitée par l'acide chlorhydrique. 1 substance fondamentale divisée en lamelles concentriques; 2 corpuscules osseux — gross. 150. —

Fig. III. **Coupe en long des condyles du fémur** (nouveau-né) — gross. 180. — 1 Ligne de jonction de la partie cartilagineuse avec la partie osseuse. Au-dessus de cette ligne se trouvent les cellules cartilagineuses groupées en séries longitudinales et parallèles. Leur noyau 2, est très-foncé et à contours déchiquetés. Au-dessous de la même ligne on voit le cartilage en voie d'ossification et imprégné de sels calcaires.

Fig. IV. **Lamelle cartilagineuse** prise sur le même fémur, à deux millimètres au delà de la partie nouvellement ossifiée. 1 Sub-

stance fondamentale tout à fait transparente; 2 capsule; 3 cellule; 4 noyau déformé en étoile.

Fig. V. **Formation de la moelle et des cavités médullaires** dans la substance nouvellement ossifiée (même fémur). 1 Substance fondamentale imprégnée en certains endroits de graisse libre 2; 3 capsule cartilagineuse; 4 cellule-mère remplie de jeunes cellules; 5 cloison intacte entre deux capsules; 6 excavation résultant de la fusion de plusieurs cellules; elle contient de jeunes cellules (cellules de la moelle fœtale) et une grande quantité de graisse libre. Sur le pourtour de cette excavation on remarque des échancrures qui correspondent aux anciennes cloisons.

Fig. VI. **Ossification par le périoste** (fémur d'un nouveau-né). 1 Substance osseuse complétement formée; 2 couches profondes du périoste; on y trouve encore quelques fibres connectives et un grand nombre de cellules plasmatiques, dont les plus profondes se rapprochent par leur forme du corpuscule osseux; 3 couches superficielles du périoste avec cellules plasmatiques rares et fibres connectives très-nombreuses; 4 cellules plasmatiques.

PLANCHE V.

OS, *suite*. — DENTS.

Fig. I. **Ossification du frontal** au niveau de la fontanelle (enfant de quatre mois). 1 Substance osseuse; 2 couche profonde du périoste; 3 couche superficielle. Les cellules plasmatiques sont nettement étoilées.

Fig. II. **Ossification par le périoste** (fémur d'un embryon de six mois). 1 Substance osseuse; 2 périoste. Sur cette préparation, la série des métamorphoses de la cellule plasmatique en cellule osseuse se voit parfaitement bien.

Fig. III. **Formation osseuse** dans le canal médullaire. 1 Os nouvellement formé; 2 noyaux ovales; 3 noyaux dentelés; 4 ligne de jonction de l'os avec le blastème.

Fig. IV. **Dent incisive** d'un enfant de neuf ans — gross. 13. — 1 Cavité dentaire; 2 ivoire; 3 cément enveloppant la racine; 4 émail enveloppant la couronne.

PLANCHE VI.

DENTS, *suite.*

Fig. I. **Ivoire et cément.** 1 Substance fondamentale amorphe; 2 canalicules de l'ivoire avec des embranchements latéraux anastomosés entre eux; 3 dilatation sur le trajet de ces canalicules; 4 confluent de plusieurs canalicules; 5 espaces interglobulaires; 6 cément avec corpuscules osseux très-volumineux, dont quelques-uns s'anastomosent avec les espaces interglobulaires.

Fig. II. **Coupe en travers des canalicules de l'ivoire.** 1 Canalicules; 2 leurs branches anastomotiques; 3 canalicules coupés un peu obliquement.

Fig. III. **Coupe en travers de la couronne** d'une grosse molaire. 1 Ivoire et terminaison de ses canalicules; parmi ceux-ci on en trouve qui pénètrent dans l'émail et s'y terminent par des extrémités renflées 2; 3 émail composé de prismes ondulés et parallèles; ici ils se présentent sous l'aspect de faisceaux de lamelles inclinés les uns sur les autres; 4 ligne de séparation des prismes.

Fig. IV. **Coupe en travers de l'émail.** 1 Prismes coupés en travers; 2 prismes coupés un peu obliquement. Les traits blancs indiquent les lignes de séparation des prismes.

Fig. V. **Prismes de l'émail** brisés et détachés.

PLANCHE VII.

DÉVELOPPEMENT ANORMAL ET ALTÉRATIONS DU TISSU CARTILAGINEUX.

Fig. I. **Chondrome fibreux** de la paume de la main. 1 Substance fondamentale fibreuse; 2 cellules plasmatiques hypertrophiées.

Fig. II. **Même tumeur.** 1 Substance fondamentale; 2 cellules cartilagineuses résultant de la métamorphose des cellules plasmatiques.

Fig. III. **Chondrome** hyalin développé dans l'épaisseur de la première phalange de l'index de la main gauche chez un jeune homme. 1 Substance osseuse ramollie infiltrée de granulations graisseuses et dont les cellules sont déformées et considérablement hyper-

trophiées; 2 substance cartilagineuse; une ligne de démarcation très-nette sépare ces deux substances.

Fig. IV. **Chondrite** des condyles du fémur chez une vieille femme. 1 Substance fondamentale; 2 cellules cartilagineuses en voie de prolifération; 3 noyaux résultant de cette prolifération et se métamorphosant en tissu fibreux 4.

Fig. V. **Ostéo-chondrite** (carie de l'extrémité inférieure du tibia) chez un vieillard. 1 Substance osseuse déjà ramollie et un peu infiltrée de graisse; 2 substance cartilagineuse; ici les cellules, après s'être hypertrophiées, subissent la dégénérescence graisseuse et se détruisent rapidement — gross. 260. —

PLANCHE VIII.

ALTÉRATIONS DES CARTILAGES ET DES OS.

Fig. I. **Cartilage** d'un goutteux, communiqué par M. Aronssohn — gross. 260. — La substance fondamentale est infiltrée d'urate de soude, sous forme d'aiguillettes.

Fig. II. **Rachitisme.** Coupe transversale du fémur. 1 Périoste; sa ligne de jonction avec l'os est représentée par une longue bande transparente; 2 périoste non ossifié; 3 colonnettes osseuses — gross. 35. —

Fig. III. **Une colonnette osseuse** de cette même pièce, entourée de périoste non ossifié et parsemé de cellules plasmatiques — gross. 150. —

Fig. IV. **Ostéomalacie.** Coupe transversale d'une côte. 1 Partie osseuse saine; 2 partie osseuse ramollie et infiltrée de graisse; 3 moelle où l'élément fibreux est très-développé — gross. 150. —

Fig. V. **Autre partie** de la même préparation représentant la section transversale d'un canal de Havers. Au centre se trouve le vaisseau sanguin rempli de globules rouges; il est entouré d'une zone circulaire constituée par le tissu connectif de la moelle considérablement hypertrophié. Plus en dehors on voit la substance osseuse déjà ramollie — gross. 150. —

Fig. VI. **Chondrite** de la tête d'un métatarsien carié. Cette figure, qui aurait dû porter le n° 1, est très-remarquable au point de

vue des métamorphoses de la cellule cartilagineuse. 1 Cellule cartilagineuse normale; 2 cellule cartilagineuse, dont le contenu tend à se métamorphoser en cellules osseuses; 3 fusion de plusieurs cellules dont le contenu offre des cellules osseuses en voie de formation, ainsi que des globules pyoïdes; 4 cellules dont le contenu subit la transformation fibreuse — gross. 250. —

PLANCHE IX.

MUSCLES.

Fig. I. **Tunique musculeuse de l'estomac** traitée par l'acide acétique étendu. 1 Fibre musculaire finement granulée, à contours très-pâles, souvent invisibles; 2 noyau; 3 ligne de séparation des fibres musculaires; 4 fibres élastiques.

Fig. II. **Dartos** traité par l'acide acétique. 1 Substance finement granulée, très-pâle, correspondant aux fibres musculaires; 2 noyau allongé.

Fig. III. **Tunique musculeuse de l'estomac** durcie par la cuisson et coupée en travers. 1 Fibres musculaires coupées en travers; 2 noyau; 3 ligne de séparation des fibres musculaires; 4 contours d'un faisceau musculaire.

Fig. IV. **Muscle jumeau** durci par la cuisson (nouveau-né). 1 Myolemme; 2 contenu strié en travers; 3 noyau; 4 fibre brisée dont le contenu est divisée en disques; 5 fibre où la division du contenu en disques est très-évidente.

Fig. V. **Coupe antéro-postérieure de la langue** d'un nouveau-né. 1 Faisceau musculaire vu en long; 2 faisceau musculaire vu en travers.

Fig. VI. **Fibres embryonnaires** des muscles striés. 1 Deux fibres variqueuses formées par la soudure de cellules embryonnaires; 2 noyau de ces cellules; 3 deux autres fibres un peu plus longues et moins variqueuses; 4 et 5 division du contenu en granulations et en stries transversales; 6 fibres offrant un commencement de striation en long.

PLANCHE X.

MUSCLES, *suite.*

Fig. I. **Aspects divers de la fibre striée.** 1 Fibre dont le contenu est brisé en deux endroits; à son extrémité inférieure on voit parfaitement le myolemme plissé et revenu sur lui-même; 2 fibre striée en travers avec un noyau 3; 4 fibre striée en travers et en long; 5 autre fibre brisée à son extrémité droite; on y voit que chaque fibrille est constituée par une série de granulations légèrement aplaties et empilées les unes sur les autres. Toutes ces fibres ont été prises dans un muscle biceps tout frais, provenant d'un suicidé.

Fig. II. **Coupe en travers** du muscle orbiculaire des paupières.

Fig. III. **Fibres du cœur.** 1 Tronc commun à plusieurs branches; 2 divisions du tronc.

Fig. IV. **Jonction de la fibre musculaire à son tendon.** L'examen a été fait sur le muscle paucier pectoral de la grenouille qui, pour tout artifice de préparation, a subi l'action de l'acide acétique très-faible. 1 Fibres musculaires terminées par une extrémité arrondie très-nettement délimitée; 2 tendon — gross. 200. —

Fig. V. **Muscle sous-scapulaire** du lapin durci dans l'alcool. 1 Fibre musculaire terminée par une extrémité pointue, comme déchiquetée, et dont la limite est mal dessinée; 2 tendon.

PLANCHE XI.

MUSCLES, *suite.*

Distribution nerveuse dans le muscle paucier pectoral de la grenouille. Les lignes parallèles indiquent les contours des fibres musculaires.

PLANCHE XII.

MUSCLES, *suite.* — NERFS.

Fig. I. **Fibre nerveuse** du muscle paucier pectoral de la grenouille. 1 Fibre musculaire; 2 fibre nerveuse; 3 rameaux terminaux.

Fig. II. **Terminaison des nerfs** dans les muscles striés, d'après Kuhne. 1 Fibre musculaire; 2 fibre nerveuse; 3 renflement terminal du nerf dans l'intérieur de la fibre nerveuse; 4 réflexion du myolemme sur la fibre nerveuse.

Fig. III. **Dégénérescence graisseuse** de la fibre musculaire. 1, 2, 3 Fibres du muscle droit supérieur du globe oculaire subissant cette métamorphose par suite de la destruction du nerf moteur oculaire commun. 4 Fibres musculaires du cœur atteint de péricardite, prises immédiatement sous la péricarde malade.

Fig. IV. **Fibres nerveuses.** 1 Fibres nerveuses de la grosse espèce; 2 enveloppe de ces fibres; 3 contenu; 4 autre fibre traitée par l'acide chromique; 5 enveloppe; 6 moelle; 7 cylindre de l'axe; 8 fibres fines à un seul contour, prises dans la moelle épinière.

Fig. V. **Fibres de Remak**, prises dans un ganglion sympathique de la région lombaire.

Fig. VI. **Connexions des fibres nerveuses** avec les cellules ganglionnaires, d'après Leydig.

PLANCHE XIII.

ÉLÉMENTS NERVEUX, *suite*.

Fig. I. **Connexions des fibres nerveuses** avec les cellules ganglionnaires, d'après Leydig.

Fig. II. **Connexion des fibres nerveuses** avec les cellules de la moelle épinière. 1 Canal central de la moelle; 2 cellules nerveuses; 3 prolongement supérieur; 4 prolongement inférieur; 5 racine antérieure; 6 racine postérieure; 7 prolongement transversal constituant la commissure antérieure et établissant des anastomoses entre les cellules des deux faisceaux latéraux de la moelle (d'après Owjannikow).

Fig. III. **Cellules nerveuses.** 1 Cellules apolaires de la substance grise du cerveau; 2 cellule du ganglion du trijumeau; 3 id. pourvue d'une enveloppe nucléaire; 4 deux cellules d'un ganglion rachidien dorsal, munies d'un seul prolongement; 5 cellules multipolaires de la substance grise du cervelet; 6 cellule de la substance

grise cervicale; 7 noyau; 8 amas de pigment enveloppant le noyau; 9 cellule de la paroi inférieure du quatrième ventricule.

Fig. IV. **Substance grise du cervelet.** 1 Cellule nerveuse; 2 masse de noyaux groupés autour des cellules; 3 fibres fines variqueuses.

Fig. V. **Ganglion cervical supérieur** du grand sympathique. 1 Cellules nerveuses logées dans une substance vaguement fibrillaire et parsemée de noyaux analogues à ceux de la cellule n° 3.

PLANCHE XIV.

ÉLÉMENTS NERVEUX, *suite.* — ARTÈRES.

Fig. I. 1 **Cellule multipolaire** de la substance grise du cervelet; 2 cellule de la substance grise du quatrième ventricule.

Fig. II. **Corpuscule de Pacini.** 1 Pédicule; 2 substance corticale divisée en lamelles par des lignes concentriques, sur lesquelles on voit saillir de petits noyaux ovales; 3 cavité centrale remplie par une substance finement granulée et un assez grand nombre de noyaux à contours très-pâles; 4 fibre nerveuse formant l'axe du pédicule et arrivant dans la cavité centrale pour s'y terminer par une extrémité légèrement renflée.

Fig. III. **Corps amyloïdes** trouvés à la surface du pied d'hippocampe — gross. 350. —

Fig. IV. **Coupe transversale de l'artère** carotide primitive d'un enfant de quinze ans. 1 Tunique interne; 2 tunique moyenne; 3 tunique externe — gross. 120. —

Fig. V. **Couche épithéliale** de la tunique interne. 1 Noyau; 2 substance internucléaire constituée par des cellules dont on ne peut apercevoir les contours (artère radiale).

Fig. VI. **Cellules épithéliales** isolées (artère radiale).

Fig. VII. **Lame fenêtrée.** 1 Substance anhiste à travers laquelle on voit les fibres de la couche sous-jacente; 2 fibres élastiques enclavées dans la substance anhiste; 3 trous de forme et de dimensions variables; 4 ligne irrégulière indiquant la cassure de cette lamelle; 5 couche sous-jacente constituée par des fibres élastiques longitudinales (artère radiale).

PLANCHE XV.

ARTÈRES, *suite.*

FIG. I. **Coupe transversale de l'artère** carotide primitive traitée par l'acide acétique. 1 Tunique interne, représentée seulement par des fibres élastiques coupées en travers; 2 tunique moyenne; 3 noyaux de fibres musculaires; de chaque côté des noyaux il y a une ligne pâle 4, indiquant les limites des fibres musculaires; 5 fibres élastiques; 6 id. coupées en travers.

FIG. II. **Même artère.** 1 Tunique moyenne; 2 tunique externe constituée par des fibres élastiques qui sont presque toutes dirigées dans le sens longitudinal, et qui sont plus nombreuses et plus tassées sur la limite interne que sur le bord externe. Entre les fibres élastiques se trouvent des faisceaux de fibres connectives qui pâlissent sous l'influence de l'acide acétique et se transforment en une masse hyaline 3.

FIG. III. **Tunique moyenne** d'une branche de l'artère sylvienne; elle est constituée exclusivement par l'élément contractile; on n'y voit pas trace de fibres élastiques.

FIG. IV. **Quatre fibres musculaires** de l'artère basilaire. Les deux dernières ont été traitées par l'acide acétique, qui pâlit les fibres et rend le noyau beaucoup plus apparent.

FIG. V. **Coupe longitudinale de l'artère** carotide primitive d'un enfant de quinze ans. 1 Tunique interne; 2 tunique moyenne; 3 fibres musculaires coupées en travers; 4 noyau de la fibre musculaire; 5 réseau de fibres élastiques; 6 fibres élastiques coupées en travers.

FIG. VI. **Même artère.** 1 Ligne de jonction de la tunique moyenne et de la tunique externe. Cette dernière 2 est formée d'un réseau de fibres élastiques dirigées pour la plupart parallèlement à l'axe du vaisseau et croisées sur des fibres connectives qui ont disparu par l'action de l'acide acétique.

FIG. VII. **Tunique externe fraîche** simplement étalée sur le verre. 1 Fibres élastiques; 2 faisceaux de fibres connectives.

PLANCHE XVI.

ARTÈRES, *suite.* — CAPILLAIRES, VEINES.

Fig. I. **Petite artère du cerveau** mesurant 1/20 millim., traitée par l'acide acétique très-étendu. 1 Tunique externe formée de fibres connectives; 2 cellules musculaires transversales; 3 leur noyau; ces éléments forment la tunique moyenne. Au-dessous de celle-ci on aperçoit des noyaux ovales 4, dont le grand diamètre est dirigé dans le sens de l'axe du vaisseau. Ce sont les noyaux de la couche épithéliale, qui constitue à elle seule la tunique interne de cette artère.

Fig. II. **Valvule aortique** coupée parallèlement à l'axe de l'artère. 1 Tunique interne; 2 tunique externe; 3 aorte; 4 partie charnue — gross. 150. —

Fig. III. **Coupe transversale** de la même valvule. 1 Tunique interne formée de fibres élastiques dirigées parallèlement à l'axe du vaisseau; 2 tunique externe; 3 cellules plasmatiques.

Fig. IV. **Capillaires.** 1 Paroi anhiste; 2 noyau inclus dans cette paroi; 3 lumière du vaisseau; 4 capillaire mesurant 1/200 millim.; 5 autre vaisseau mesurant 1/100 millim.

Fig. V. **Valvule de la veine** saphène interne. 1 Couche épithéliale dont on ne distingue bien que les noyaux ovales, les contours des cellules étant trop pâles; 2 couche sous-jacente formée par des faisceaux de fibres connectives régulièrement ondulés et par quelques fibres élastiques que l'acide acétique met en évidence.

Fig. VI. **Membrane élastique** sous-épithéliale d'une petite veine mésentérique traitée par l'acide acétique. 1 Réseau de fibres élastiques; 2 trous de diverses dimensions qui donnent à cette lamelle l'aspect de la membrane fenêtrée des artères; 3 noyaux de la tunique musculeuse vus par transparence.

PLANCHE XVII.

VEINES, *suite.* — VAISSEAUX LYMPHATIQUES.

Fig. I. **Coupe transversale de la veine** crurale. 1-2 Tunique interne; 2-3 tunique moyenne; 3-4 tunique externe. Dans la tunique interne, les fibres élastiques sont vues, les unes en long et les

autres coupées en travers ; 5-6 zones de fibres musculaires très-bien caractérisées par leurs noyaux en forme de bâtonnets; 7 autres fibres musculaires coupées en travers et qui la plupart présentent un noyau 8; 9 zones de fibres élastiques et connectives alternant avec les zones musculeuses. La tunique externe ressemble à celle des artères.

Fig. II. **Coupe longitudinale de la même veine.** 1 Tunique interne dont les fibres élastiques sont presque toutes dirigées parallèlement à l'axe du vaisseau; 2 tunique moyenne; 3 fibres élastiques longitudinales; 4 fibres élastiques transversales; 5 fibres musculaires inégalement réparties; 6 leur noyau; 7 tunique externe offrant un mélange de fibres élastiques et connectives; ces dernières, par suite de l'action de l'acide acétique, se présentent sous l'aspect d'un fond homogène et granulé 8.

Fig. III. **Veine mésentérique** mesurant 1/8 millim. 1 Tunique externe constituée par un mélange de fibres élastiques, de fibres connectives et de cellules plasmatiques 2; 3 tunique moyenne exclusivement musculeuse; 4 cellules vues en pointe, avec leurs noyaux; 5 noyaux des mêmes cellules vus en long; 6 membrane élastique de la tunique interne vue par transparence.

Fig. IV. **Coupe longitudinale d'un vaisseau lymphatique** de la cuisse traitée par l'acide acétique très-étendu. 1 Tunique moyenne; 2 fibres musculaires coupées en travers; 3 noyau de ces fibres; 4 tunique externe; 5 noyau des fibres musculaires vu en long.

PLANCHE XVIII.

VAISSEAUX LYMPHATIQUES, *suite*. — ALTÉRATIONS DU SANG ET DES ARTÈRES.

Fig. I. **Coupe transversale d'un vaisseau lymphatique** de la cuisse traitée par l'acide acétique très-étendu. La tunique interne ne semble constituée que par une simple couche épithéliale. 1 Tunique moyenne; elle ne possède, pour ainsi dire, que des fibres musculaires, dont on voit très-bien les noyaux 2; 3 fibres élastiques très-rares; 4 tunique externe où l'on rencontre un mélange de fibres connectives, élastiques et musculaires. Ces dernières 5 sont dirigées parallèlement à l'axe du vaisseau.

Fig. II. **Valvule fraîche** traitée par l'acide acétique. 1 Noyaux de l'épithélium; 2 fibres élastiques; 3 noyaux musculaires.

Fig. III. **Capillaires enflammés** pris dans la substance cérébrale ramollie. Cette altération se traduit par l'hypertrophie, la multiplication et l'infiltration graisseuse des éléments globuleux contenus dans les parois vasculaires.

Fig. IV. **Même altération** de la paroi externe d'une petite artère arrivée à la période ultime.

Fig. V. **Athérome d'une artériole** cérébelleuse trouvée dans un noyau apoplectique (diamètre de l'artère, 1/8 millim. — gross. 125). La partie centrale de la pièce est saine. 1 Tunique externe très-pâle; 2 tunique moyenne; 3 noyaux de la tunique interne; 4 lame athéromateuse déjà infiltrée de graisse et soulevant les parois moyenne et externe de l'artère; on saisit bien dans cet endroit le mécanisme de la formation de l'anévrysme artériel.

Fig, VI. **Globules du sang.** 1 Globules rouges vus de face; 2 id. vus de champ; 3, 4 id. déformés; 5 globule blanc.

Fig. VII. **Cristaux d'hématoïdine** trouvés dans un ancien foyer apoplectique. Ils se distinguent, au milieu des détritus graisseux, par leur forme de prismes rhomboédriques.

Fig. VIII. **Autres cristaux** d'hématoïdine trouvés dans la rate d'un nouveau-né syphilitique; quelques-uns d'entre eux 1 sont très-allongés, mais n'en ont pas moins la forme rhomboédrique.

PLANCHE XIX.

GLANDES EN GRAPPE.

Fig. I. **Coupe d'un lobe** de la glande sublinguale — gross. 80. — 1 Canal excréteur; 2 ses divisions correspondant chacune à un lobule; 3 cul-de-sac glandulaire; 4 gangue connective.

Fig. II. **Trois culs-de-sac** de la glande sublinguale revêtus de leur épithélium. Le noyau 1 remplit presque complétement la cellule.

Fig. III. **Coupe transversale du canal excréteur** de la glande sous-maxillaire. 1 Tunique fibreuse formée par un feutrage de fibres élastiques et connectives, et parsemée de cellules plasma-

tiques; 2 revêtement épithélial; 3 lamelle amorphe interposée aux deux membranes précédentes.

Fig. IV. **Glande sébacée** du scrotum. 1 Corps de la glande rempli de cellules; 2 jeunes cellules munies de leur noyau et appliquées immédiatement sur les parois de la glande; 3 autres cellules plus anciennes, subissant la métamorphose graisseuse; 4 canal excréteur rempli de gouttelettes de graisse; 5 fibres connectives formant l'enveloppe de la glande; 6 épiderme.

Fig. V. **Cellules sébacées** à divers degrés d'infiltration graisseuse.

PLANCHE XX.

GLANDES EN GRAPPE, *suite.*

Fig. I. **Glande sébacée du conduit auditif** externe. 1 Corps de la glande offrant des culs-de-sac assez irréguliers 2; 3 canal excréteur.

Fig. II. **Glande de Meibomius.** 1 Canal excréteur commun; 2 lobules — gross. 25. —

Fig. III. **Épithélium des glandes de Meibomius.** 1 Cellules jeunes; 2 cellules anciennes infiltrées de graisse.

Fig. IV. **Lait de femme.** 1 Lait d'un jour; 2 corpuscules de colostrum; 3 graisse libre; 4 lait de la même femme examiné six jours après l'accouchement.

Fig. V. **Poumon desséché.** 1 Grandes divisions vésiculaires; 2 divisions secondaires — gross. 25. —

Fig. VI. **Vésicules pulmonaires** d'un poumon frais. 1 Cloisons des vésicules qui paraissent à nu parce qu'elles occupent le plan le plus superficiel de la préparation; 2 couche épithéliale tapissant les parois des vésicules.

Fig. VII. **Épithélium pulmonaire** d'un embryon de trois mois. 1 Cellules dans leur agencement normal; 2 cellules séparées.

Fig. VIII. **Coupe en travers du canal excréteur d'une glande cérumineuse.** 1 Parois avec corpuscules plasmatiques; 2 contenu; 3 cellules jeunes tapissant les parois de la glande; 4 cellules plus anciennes offrant déjà un commencement d'infiltration graisseuse.

PLANCHE XXI.

GLANDES EN TUBE.

Fig. I. **Glomérule d'une glande sudoripare** extrait de la peau de la face palmaire du médius. 1 Canal sécréteur tapissé de son épithélium; 2 noyau des cellules épithéliales; 3 origine du canal excréteur; 4 gangue connective parsemée de cellules plasmatiques — gross. 165. —

Fig. II. **Canal excréteur** de la même glande. 1 Paroi externe constituée par du tissu connectif; 2 paroi interne amorphe; 3 épithélium polyédrique.

Fig. III. **Même canal coupé en travers.** 1 Parois du canal; 2 épithélium; 3 lumière.

Fig. IV. **Rein.** 1 et 2 Tubes frais avec leur revêtement épithélial; 3 autre tube dont une des extrémités 4 ne possède que la tunique externe légèrement plissée; 5 cellules épithéliales détachées; 6 coupe en travers d'un tube urinifère; 7 épithélium; 8 lumière du canal.

Fig. V. **Rein de Cabiai.** 1 Canal sécréteur; 2 son ampoule; 3 glomérule de Malpighi; 4 vaisseaux afférent et efférent; 5 épithélium qui embrasse le glomérule — gross. 240. —

PLANCHE XXII.

GLANDES EN TUBE, *suite.* — REIN.

Fig. I. **Vue d'ensemble d'un rein de chat.** — Gross. 50. — 1 Canaux droits de la substance médullaire; 2 canaux de la substance corticale; 3 glomérules de Malpighi.

Fig. II. **Figure théorique du rein.** 1 Canal de la substance médullaire; 2 canaux de la substance corticale; 3 leur terminaison en ampoule; 4 tronc artériel; 5 glomérule de Malpighi; 6 vaisseau afférent; 7 vaisseau efférent; 8 réseau vasculaire de la substance corticale; 9 veine efférente; 10 rapports du glomérule avec l'ampoule du canal sécréteur; 11 épithélium entourant le glomérule et tapissant le canalicule.

Fig. III. **Coupe en travers de l'urethère.** 1-2 Tunique

muqueuse; 2-3 tunique musculeuse; 4 tunique fibreuse ou externe; 5 ligne de jonction de l'épithélium au chorion de la muqueuse; 6 épithélium stratifié; 7 chorion de la muqueuse; 8 faisceaux musculaires longitudinaux; 9 faisceaux musculaires transversaux — gross. 260. —

PLANCHE XXIII.

GLANDES EN TUBE, *suite.* — REIN, TESTICULE.

Fig. I. **Injection du rein,** communiquée par M. le docteur Bœckel. 1 Troncs artériels; 2 glomérules de Malpighi; 3 réseau vasculaire de la substance corticale; 4 réseau de la substance médullaire — gross. 60. —

Fig. II. **Rein albuminurique.** 1 Réseau du tissu connectif; 2 canalicules plus ou moins remplis par l'épithélium hypertrophié et infiltré de graisse.

Fig. III. **Cylindres** fibrineux trouvés dans l'urine d'un albuminurique. 1 Cylindres bosselés dans l'épaisseur desquels on voit encore des noyaux hypertrophiés de l'épithélium rénal; 2 autres cylindres plus réguliers de forme; 3 cylindre contenant une grande quantité de globules rouges du sang.

Fig. IV. **Kystes épithéliaux** du rein.

Fig. V. **Coupe de la glande spermatique** durcie par la cuisson. 1 Paroi externe du canal sécréteur; 2 paroi interne; 3 épithélium remplissant totalement le tube — gross. 50. —

Fig. VI. **Canalicule spermatique frais.** 1 Paroi externe; 2 paroi interne; 3 épithélium.

Fig. VII. **Cellules épithéliales de l'épididyme.**

PLANCHE XXIV.

GLANDES EN TUBE, *suite.* — OVAIRE.

Fig. I. **Spermatozoïdes de l'homme.** 1 Tête; 2 prolongement caudal.

Fig. II. **Développement des spermatozoïdes** observé

chez le cabiai. 1 Cellule épithéliale avec un seul noyau; 2 cellule épithéliale avec deux noyaux; 3 apparition de la tête du spermatozoïde à la périphérie du noyau; 4 et 5 deux autres cellules renfermant un plus grand nombre de noyaux au même degré de développement; 6 noyau où l'on voit le prolongement caudal 7 des spermatozoïdes; 8 autre noyau présentant le spermatozoïde déroulé; 9 spermatozoïdes libres.

Fig. III. **Coupe transversale du canal déférent.** 1 Tunique muqueuse avec son revêtement épithélial simple 2; 3 tunique musculeuse composée de deux couches distinctes de fibres: les unes transversales 4, les autres longitudinales 5; 6 tunique externe ou fibreuse.

Fig. IV. **Ovisac.** 1 Tunique fibreuse de l'ovisac; 2 couche granuleuse de l'ovisac; 3 masse liquide dans laquelle nagent des débris de la couche granuleuse; 4 disque proligère de cette couche; 5 zone pellucide de l'ovule; 6 vitellus; 7 vésicule germinative; 8 tache germinative.

Fig. V. **Ovisac** contenant deux ovules 1 et 2.

PLANCHE XXV.

OVAIRE, *suite.*

Fig. I. **Ovule** d'une femme morte dix jours après l'accouchement. 1 Débris du disque proligère, composés de noyaux et de substance internucléaire infiltrée de graisse; on ne voit pas de contours de cellules; 2 zone pellucide ou membrane vitelline; 3 cellules résultant de la segmentation du vitellus et dont le contenu est infiltré de graisse; 4 autre cellule dont le contenu est totalement transformé en substance adipeuse.

Fig. II. **Autre ovule** du même sujet. 1 Débris du disque proligène; 2 membrane vitelline; 3 vitellus totalement graisseux et sans trace d'organisation.

Fig. III. **Villosités du placenta.** On voit au centre de la préparation un tronc villeux sur lequel sont implantées les villosités secondaires.

Fig. IV. **Ovisac** d'un enfant de treize mois. 1 Stroma de l'ovaire à peine fibrillaire; 2 couche granuleuse de l'ovisac; 3 ovule.

Fig. V. **Autre ovisac** d'un enfant de treize mois. 1 Stroma de l'ovaire; 2 ovisac sous forme d'un amas globuleux de cellules et dans l'intérieur duquel l'ovule n'est pas encore formé.

Fig. VI. **Liquide épais et couleur chocolat** provenant d'un kyste de l'ovaire. 1 Débris de cellules; 2 cristaux de cholestérine.

Fig. VII. **Pellicule blanche** nageant au milieu du liquide couleur chocolat. 1 Lamelle épithéliale semblable au revêtement épithélial des parois du kyste; 2 cellules infiltrées de graisse et nageant librement dans le liquide.

PLANCHE XXVI.

FOIE.

Fig. I. **Villosité du chorion** dont la surface est revêtue d'une membrane épithéliale (embryon d'un mois).

Fig. II. **Cellules hépatiques.** 1 Grandes cellules; 2 petites cellules.

Fig. III. **Réseau des capillaires du foie.** 1 Capillaires; 2 espace vide; 3 espace rempli par les grosses cellules hépatiques.

Fig. IV. **Veine porte du porc** — gross. 50. — 1 Lobule; 2 branches de la veine porte; 3 rameaux; 4 réseau capillaire.

Fig. V. **Veine porte d'un enfant** de trois ans — gross. 50. — 1 Branches de la veine porte; 2 réseau capillaire.

Fig. VI. **Veine sus-hépatique** du lapin — gross. 50. — 1 Limites d'un lobe indiquées par une ligne sombre; 2 tronc de la veine; 3 réseau capillaire.

Fig. VII. **Cellules épithéliales de la vésicule biliaire.**

Fig. VIII. **Figure théorique du foie.** 1 Veine-porte; 2 veine sus-hépatique; 3 réseau capillaire; 4 mailles de ce réseau remplies par les grandes cellules hépatiques; 5 canal biliaire; 6 prolongements en cul-de-sac de ce canal; 7 épithélium biliaire.

PLANCHE XXVII.

FOIE, *suite.* — RATE, CORPS THYROÏDE.

Fig. I. **Kyste hydatique du foie.** 1 Cellule hépatique in-

filtrée de graisse; 2 crochet d'échinocoque; 3 cristaux de cholestérine; 4 cristaux d'hématoïdine renfermés dans un globe de graisse.

Fig. II. **Paroi externe de ce kyste** constituée par du tissu conjonctif.

Fig. III. **Paroi interne du même kyste** formée par la superposition d'un grand nombre de lamelles amorphes — gross. 230. —

Fig. IV. **Éléments cellulaires de la rate.**

Fig. V. **Corps thyroïde d'un enfant.** 1 Loge tapissée par un épithélium régulier; 2 parois de la loge.

Fig. VI. **Corps thyroïde d'adulte.** 1 Loge contenant des débris graisseux d'épithélium; 2 parois de la loge.

Fig. VII. **Goître colloïde.** 1 Fragment d'une loge dilatée et remplie par des cellules épithéliales à divers degrés d'altération, et d'un liquide transparent dans lequel nagent des aiguilles de margarine; 2 cellules extraites de la loge.

PLANCHE XXVIII.

PEAU.

Fig. I. **Coupe de la peau** de la face palmaire de la troisième phalange de l'index — gross. 60. — 1 Épiderme; 2 couche cornée ou externe plus foncée; 3 couche interne ou muqueuse de Malpighi; 4 limite inférieure de la couche superficielle du derme; 5 couche profonde; 6 papille dermique; 7 corpuscule du tact; 8 glande sudoripare; 9 canal excréteur de la glande; 10 masse de cellules adipeuses.

Fig. II. **Coupe de la peau** de la face palmaire de la troisième phalange du médius. 1 Cellules de la couche cornée dépourvues de noyaux; 2 cellules polyédriques de la couche muqueuse; 3 cellules ovales ou cylindriques qui forment toujours la couche la plus profonde de l'épiderme; 4 liséré amorphe et transparent situé entre le derme et l'épiderme; 5 cellules plasmatiques du derme mélangées à des fibres connectives et élastiques; 6 corpuscule du tact logé dans une papille; 7 pédicule nerveux; 8 branches de ce pédicule; 9 cellules plasmatiques englobées dans une substance amorphe.

Fig. III. **Coupe de la peau du scrotum.** 1 Cellules épidermiques profondes chargées de pigment.

Fig. IV. **Coupe transversale d'une papille.** 1 Derme; 2 liséré limitant; 3 épiderme.

PLANCHE XXIX.

ONGLE ET POIL.

Fig. I. **Coupe transversale de l'ongle** en arrière — gross. 6. — 1 Derme formant le lit de l'ongle; 2 couche de Malpighi; 3 couche épidermique de l'ongle; 4 pli sous-onguéal; 5 derme du pli se continuant avec celui du lit; 6 couche de Malpighi se continuant avec celle de l'ongle; 7 ligne de séparation de la couche épidermique du pli et de la couche épidermique de l'ongle.

Fig. II. **Même coupe** — gross. 25. — 1 Papilles dermiques du lit de l'ongle; 2 couche de Malpighi de l'ongle; 3 couche épidermique de l'ongle; 4 ligne de séparation de l'ongle et de l'épiderme sus-onguéal; 5 seul point de fusion entre ces deux couches; 6 derme et papilles dermiques du pli sus-onguéal; 7 couche de Malpighi; 8 papilles dermiques coupées en travers; 9 canal sudoripare; 10 épiderme.

Fig. III. **Coupe longitudinale de l'ongle** — gross. 6. — 1 Ongle; 2 derme; 3 épiderme.

Fig. IV. **Poil du scrotum** avec sa gaîne et une glande sébacée — gross. 50. — 1 Partie inférieure de la tige; 2 racine; 3 bulbe; 4 épiderme du poil; 5 substance corticale; 6 canal médullaire; 7 papille du bulbe; 8 couche dermique de la gaîne; 9 couche épidermique externe; 10 couche épidermique interne; 11 glande sébacée; 12 canal excréteur.

Fig. V. **Imbrication des cellules** de la couche épidermique du poil.

Fig. VI. **Cellules de la même couche** détachées et traitées par l'acide acétique.

Fig. VII. **Tronçon de la tige.** 1 Épiderme; 2 substance corticale; 3 canal médullaire rempli de cellules.

PLANCHE XXX.

POIL, *suite*. — MUQUEUSE DE LA BOUCHE.

Fig. I. **Substance corticale du poil** traitée par la potasse. Elle est constituée par des corps fusiformes, qui paraissent être le résultat de la métamorphose du noyau.

Fig. II. **Follicule pileux** — gross. 200. — 1 Couche dermique externe; 2 couche dermique interne; 3 liséré amorphe de la portion dermique du follicule; 4 couche épidermique externe correspondant au corps muqueux de Malpighi; 5 couche épidermique interne de la gaîne correspondant à la couche cornée de l'épiderme; 6 bulbe; 7 papilles vasculaires; 8 cellules médullaires.

Fig. III. **Cil coupé en travers** au niveau de son follicule. 1 Substance médullaire; 2 substance corticale du poil; 3 couche épidermique interne; 4 couche épidermique externe; 5 zone dermique interne de la gaîne; 6 zone dermique externe; 7 glandes sébacées — gross. 220. —

Fig. IV. **Papille caliciforme de la langue** — gross. 25. — 1 Corps de la papille dermique surmonté de papilles secondaires 2; 3 épiderme à surface libre.

Fig. V. **Papille filiforme** — gross. 25. — Corps de la papille dermique surmonté de papilles secondaires 2; 3 épiderme possédant aussi des papilles secondaires 4.

Fig. VI. **Papille lenticulaire** — gross. 50. — 1 Orifice central conduisant dans un cul-de-sac; en dehors on voit le réseau capillaire de la muqueuse.

PLANCHE XXXI.

MUQUEUSE DU TUBE DIGESTIF.

Fig. I. **Epithélium de l'œsophage.** 1 Cellule en place; 2 cellules détachées.

Fig. II. **Surface de la muqueuse stomacale.** 1 Orifices glandulaires.

Fig. III. **Glande pylorique composée** — gross. 250. — 1 Culs-de-sac aboutissant à un canal excréteur commun 2.

Fig. IV. **Cul-de-sac d'une glande cardiaque composée.** Les cellules épithéliales sont plus volumineuses et ont une autre forme que celles des glandes simples et pyloriques.

Fig. V. **Muqueuse du duodénum** — gross. 25. — 1 Villosité conique; 2 villosité lamellaire; 3 villosité lamellaire composée; 4 orifice des glandes de Lieberkühn.

Fig. VI. **Muqueuse de l'iléon** — gross. 25. — 1 Villosités; 2 orifices glandulaires.

Fig. VII. **Villosité recouverte de son épithélium** — gross. 250. — 1 Cellules vues par la base; 2 revêtement lamellaire amorphe.

Fig. VIII. **Épithélium intestinal** — gross. 400. — 1 Épithélinm vu de face; 2 cellules vues dans le sens de leur longueur.

Fig. IX. **Villosités injectées.**

Fig. X. **Villosité** dépouillée de son épithélium et prise sur un intestin en pleine digestion. 1 Corps de la villosité infiltrée de graisse; 2 chylifère occupant l'axe de la villosité et se terminant par une extrémité mousse — gross. 220. —

Fig. XI. **Muqueuse de l'iléon** — gross. 25. — 1 Saillie d'un follicule isolé; 2 villosités; 3 orifices des glandes de Lieberkühn.

Fig. XII. **Glande de Brunner** — gross. 50. —

Fig. XIII. **Orifice d'une glande de Lieberkühn** — gross. 125. — 1 Épithélium de la glande formant une couronne autour de la lumière 2.

PLANCHE XXXII.

MUQUEUSE INTESTINALE, *suite.* — ŒIL.

Fig. I. **Glande de Lieberkühn** — gross. 125. — 1 Parois; 2 revêtement épithélial.

Fig. II. **Deux follicules clos injectés** — gross. 50. — 1 Rameaux de la veine mésaraïque; 2 capillaires entourant le follicule.

Fig. III. **Muqueuse du colon.** 1 Glandes de Lieberkühn; 2 orifice surmontant un follicule isolé.

Fig. IV. **Coupe des deux premières tuniques** du globe

oculaire au niveau de la jonction de la cornée et de la sclérotique. 1 Sclérotique; 2 cornée; 3 ligne de jonction des deux membranes; 4 canal de Schlemm; 5 conjonctive; 6 épithélium conjonctival et cornéen; 7 ligne de jonction de la sclérotique et de la conjonctive; 8 liséré amorphe antérieur de la cornée; 9 liséré amorphe postérieur de la même membrane; 10 iris; 11 procès ciliaire; 12 choroïde.

Fig. V. **Cornée, sclérotique et conjonctive.** 1 Sclérotique; 2 cornée; 3 liséré amorphe antérieur de la cornée; 4 jonction de ce liséré avec la conjonctive; 5 épithélium stratifié de la conjonctive et de la face antérieure de la cornée — gross. 360. —

Fig. VI. **Zone postérieure de la cornée.** 1 Cornée; 2 cellules plasmatiques anastomosées; 3 liséré amorphe postérieur; 4 sa jonction avec la sclérotique; 5 revêtement épithélial qui se réfléchit sur la face antérieure de l'iris et constitue la membrane de Demours — gross. 360. —

Fig. VII. **Cellules pigmentaires rameuses** de la face superficielle de la choroïde. 1 Cellule; 2 noyaux; 4 noyaux de cellules ovales très-pâles mélangées à du tissu conjonctif.

Fig. VIII. **Cellules pigmentaires** de la face profonde de la choroïde. Ce sont des polyèdres très-réguliers, chargés de granulations pigmentaires à la périphérie et présentant un centre brillant qui correspond au noyau.

PLANCHE XXXIII.

ŒIL, *suite.* — NEZ.

Fig. I. **Couches moyennes de la cornée** — gross. 360. — 1 Substance fondamentale amorphe; 2 cellules plasmatiques étoilées.

Fig. II. **Cercle sénile de la cornée.** 1 Substance fondamentale amorphe; 2 infiltration graisseuse des cellules plasmatiques et de leurs prolongements.

Fig. III. **Muscle ciliaire** — gross. 125. — 1 Sclérotique; 2 canal de Schlemm; 3 anneau ciliaire; 4 procès ciliaire où l'on voit des noyaux musculaires en long 5, et en travers 6; 7 grande circonférence de l'iris.

FIG. IV. **Terminaison de la fibre nerveuse dans la rétine** (d'après H. Müller). 1 Cellule nerveuse; 2 fibre venant du nerf optique; 3 autre fibre allant rejoindre les bâtonnets.

FIG. V. **Coupe de la muqueuse nasale** — gross. 65. — 1 Tunique épithéliale; 2 canaux excréteurs des glandes muqueuses; 3 glandes; 4 section d'un vaisseau; 5 cartilage de la cloison (traité par l'acide chromique).

FIG. VI. **Épithélium des fosses nasales** vu dans toute son épaisseur — gross. 260. — 1 Cellules vibratiles (même coupe).

PLANCHE XXXIV (PLANCHE SUPPLÉMENTAIRE).

FIG. I. **Hypertrophie de la muqueuse linguale.** On voit parfaitement bien que les modifications de structure portent sur les cellules plasmatiques, dont la prolifération est très-active.

FIG. II. **Tubercule du péritoine pariétal** — gross. 260. — 1 Partie centrale du tubercule, où tous les éléments globuleux sont fortement tassés les uns sur les autres; 2 partie périphérique, où l'on peut apercevoir la prolifération des cellules plasmatiques.

FIG. III. **Cellule épithéliale de la vessie** dont le volume et la forme très-variables rappellent la physionomie des cellules dites cancéreuses.

FIG. IV. **Tumeur cancéreuse** d'un ganglion lymphatique.

FIG. V. **Tumeur cancéreuse de l'utérus.**

FIG. VI. **Tumeur cancéreuse mélanique** du derme.

FIG. VII. **Pneumonie.** Cellules prises dans les vésicules pulmonaires — gross. 350. —

FIN DE L'EXPLICATION DES PLANCHES.

STRASBOURG, TYPOGRAPHIE DE G. SILBERMANN.

Fig. I.

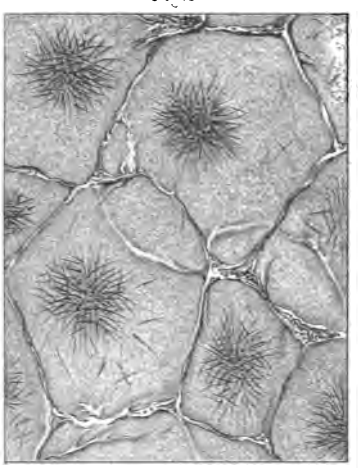

Fig. II

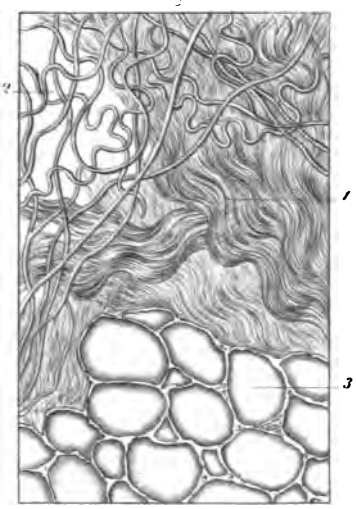

Fig. III

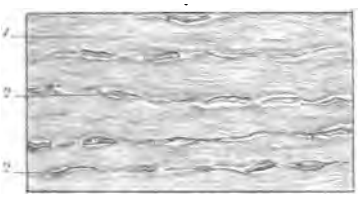

Fig. IV



Fig. V.



Fig. VI

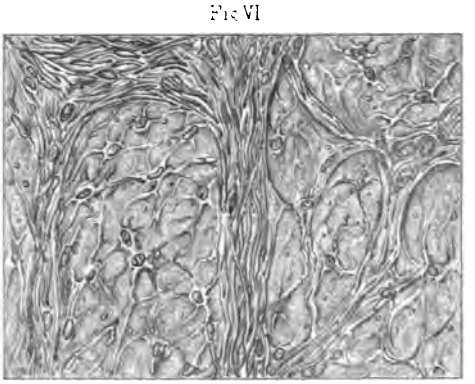

C. Morel pinx. Villemin del.

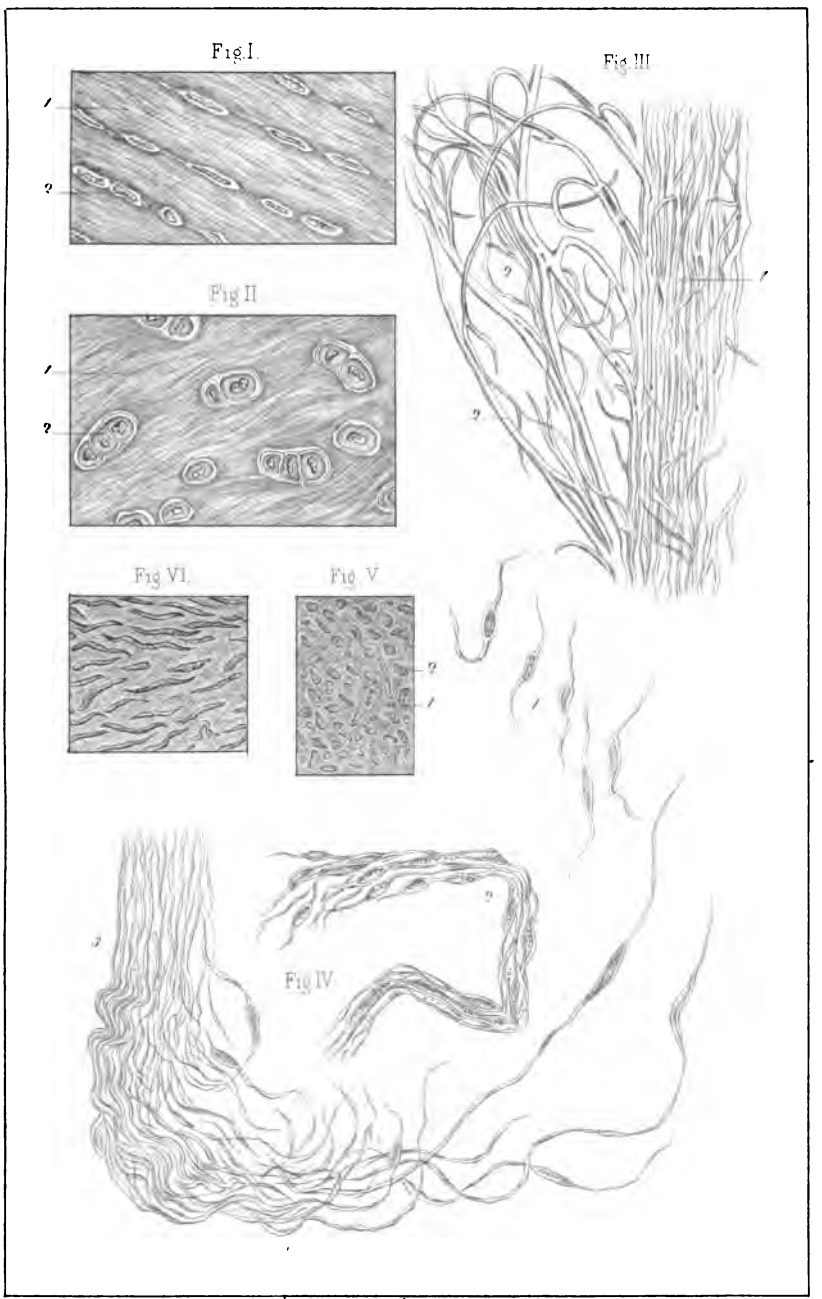

C. Morel prop. Villemin del.

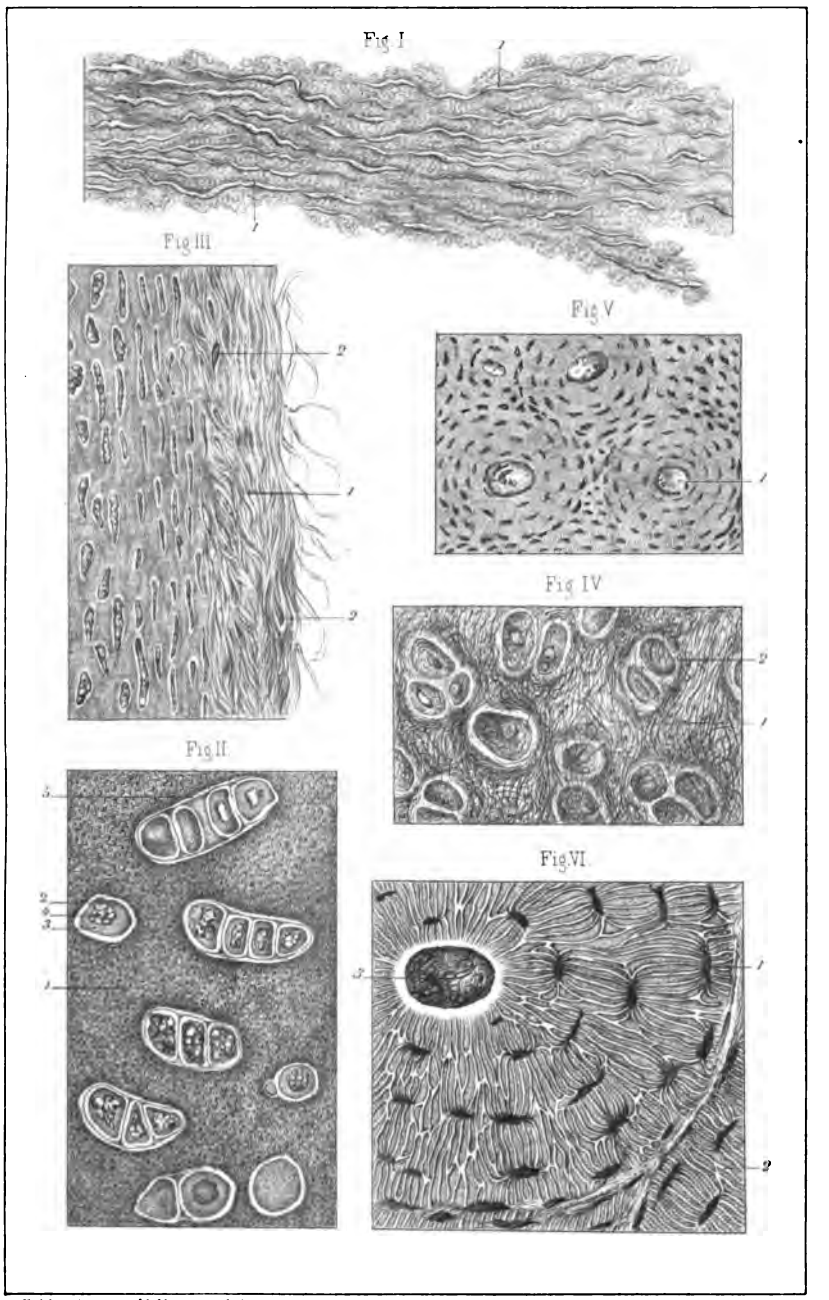

C. Morel prep. Villemin del.

Lith. E. Simon a Strasbg

Fig. VI.

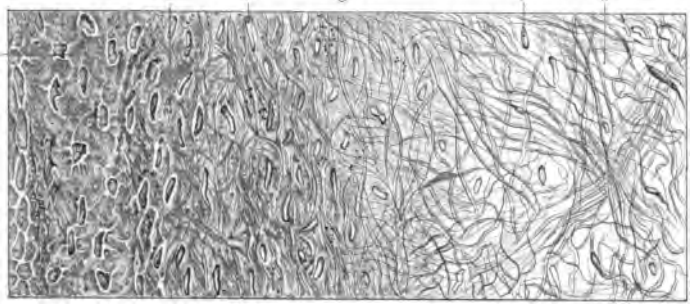

Fig. III.

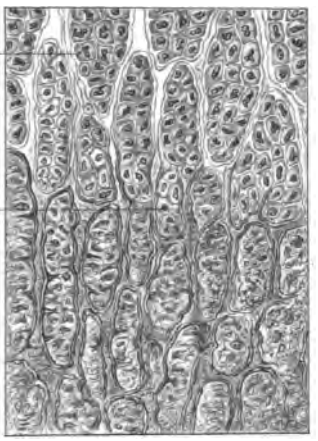

Fig. I.

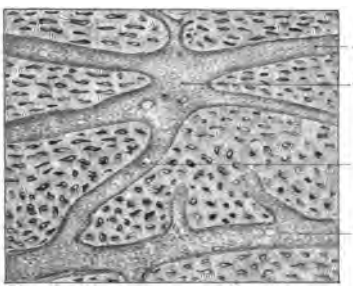

Fig. V.

Fig. II.



Fig. IV.

C. Morel præp. Villemin del. *L. Dr E. Simon à Strasbg.*

Fig. I.

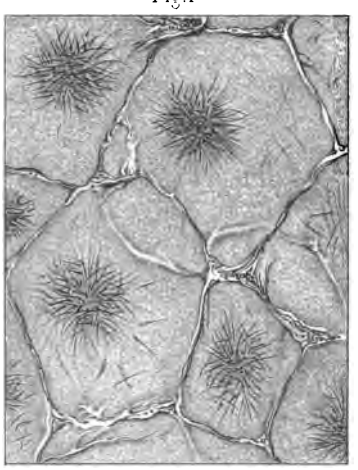

Fig II.

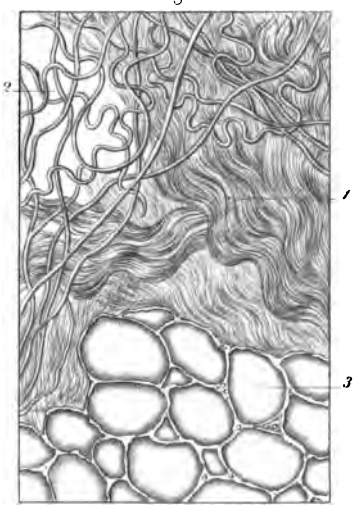

Fig III.

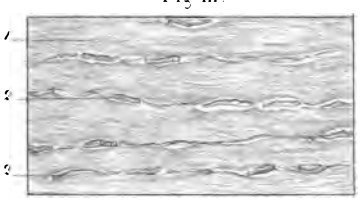

Fig IV.



Fig. V.



Fig VI.

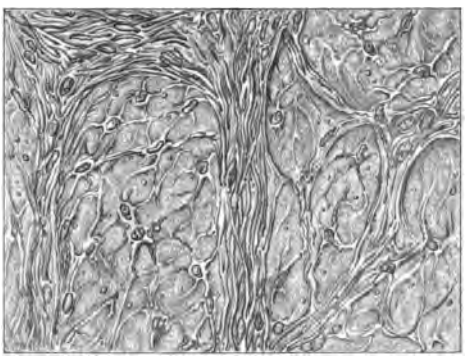

C. Morel prep. Villemin del.

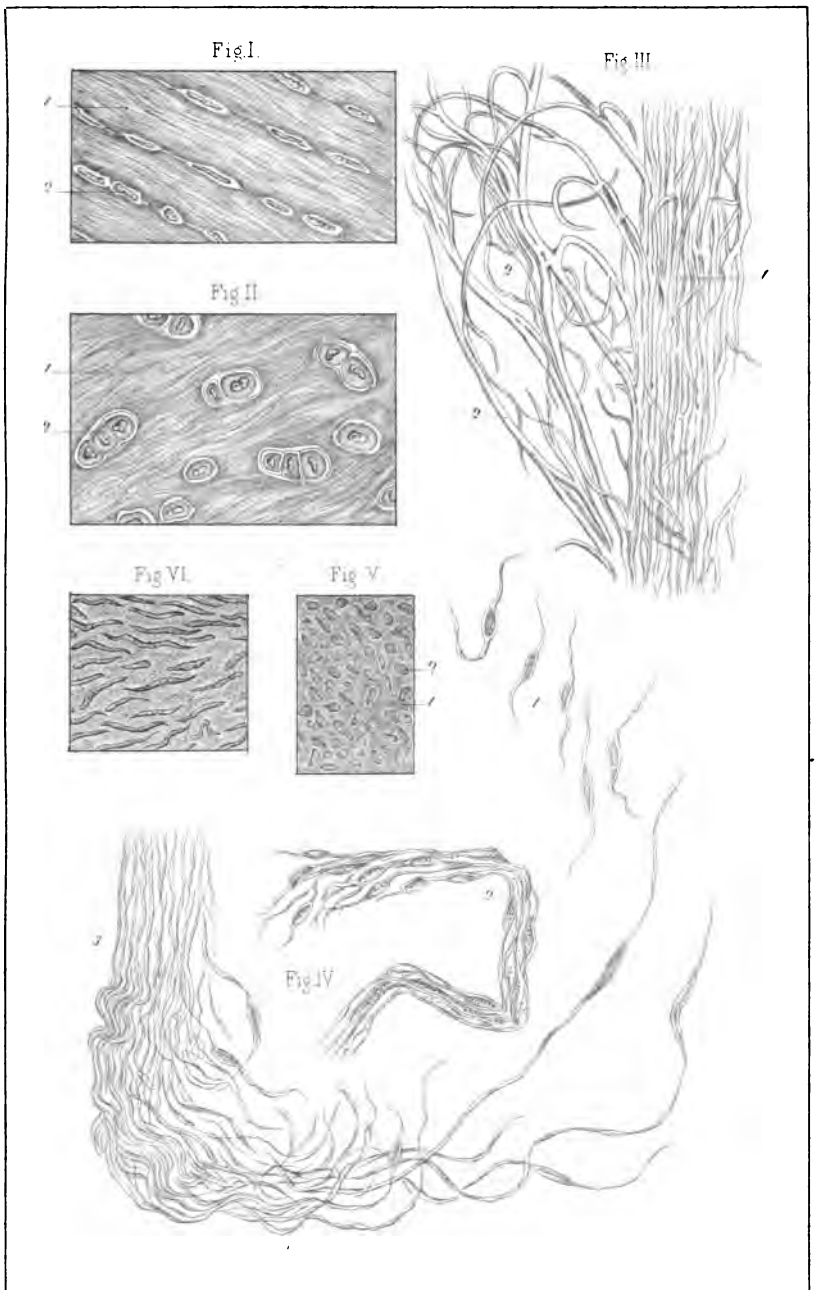

C. Morel prap. Villemin del.

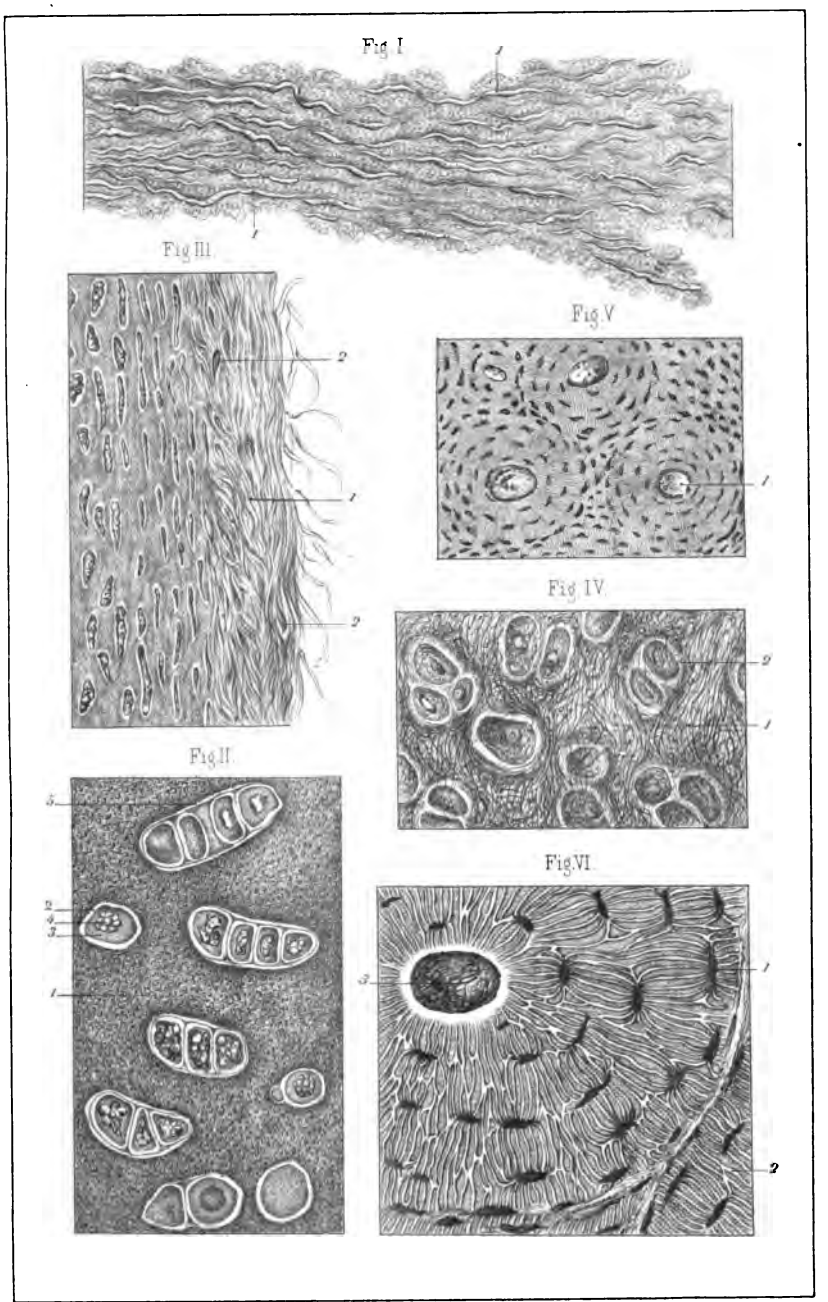

C. Morel prep. Villemin del. *Lith. E. Simon à Strasbg.*

Fig. VI.

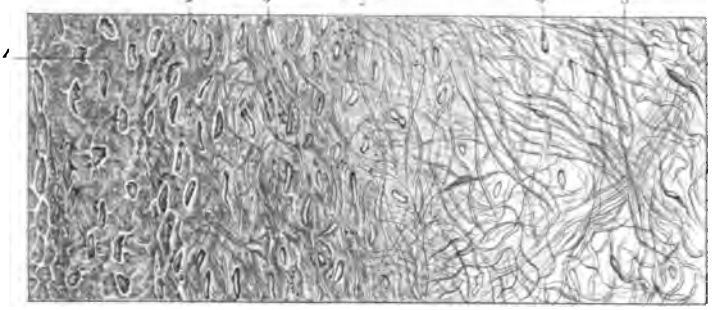

Fig. III.

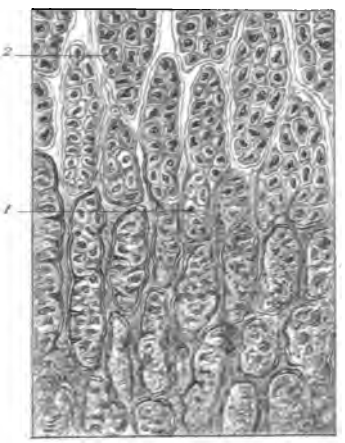

Fig. I.

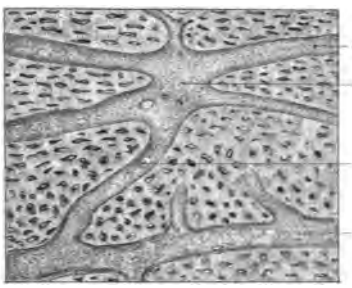

Fig. V.

Fig. II.

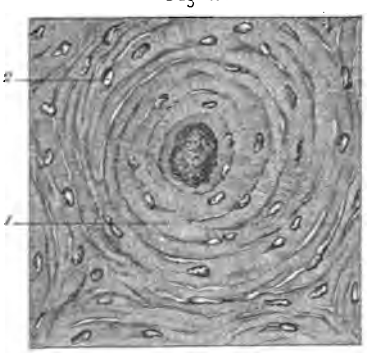

Fig. IV.

C. Morel prap. Villemin del *Lith. E. Lemercier & Cie lith.*

Fig. II

Fig I.

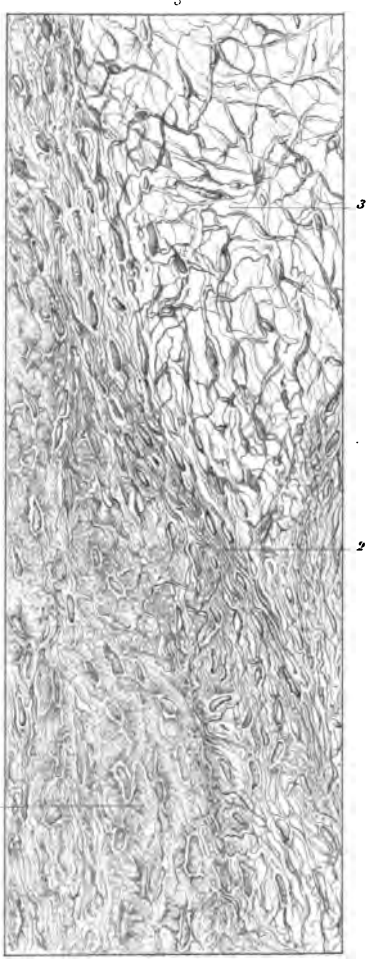

Fig IV

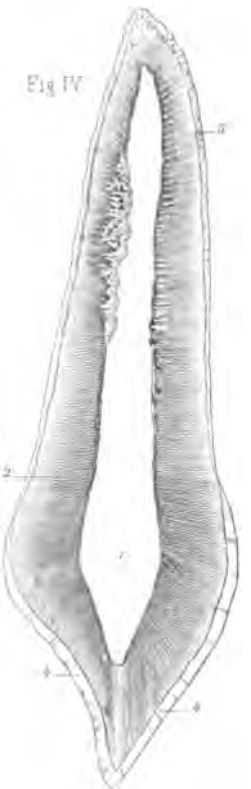

Fig III



C Morel pinxp. Villemin del

Fig I.



Fig III.

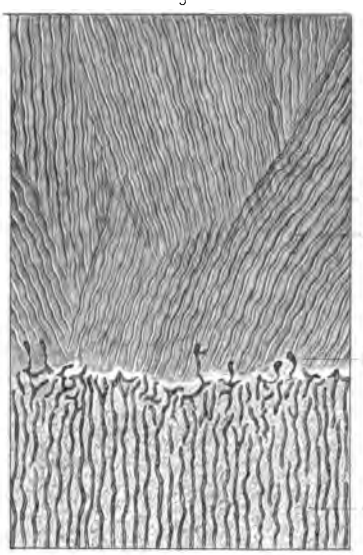

Fig II



Fig IV



Fig V.

C. Morel prap. Villemin del.

Fig I.



Fig III.

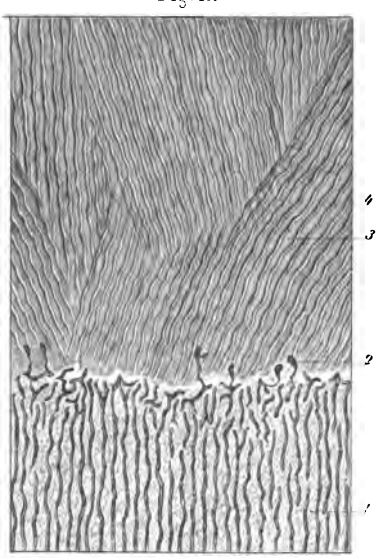

Fig. II.



Fig IV



Fig V.

C. Morel prap. Villemin del.

Fig. II.

Fig IV.

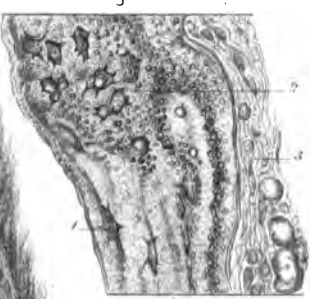

Fig V

Fig. I.

Fig. III.

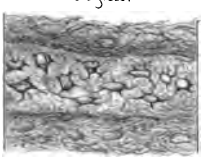

Fig. VI.

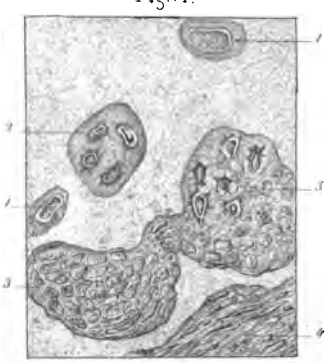

C. Morel prop. Villemin del.

Lith. E. Lowe & Son sc.

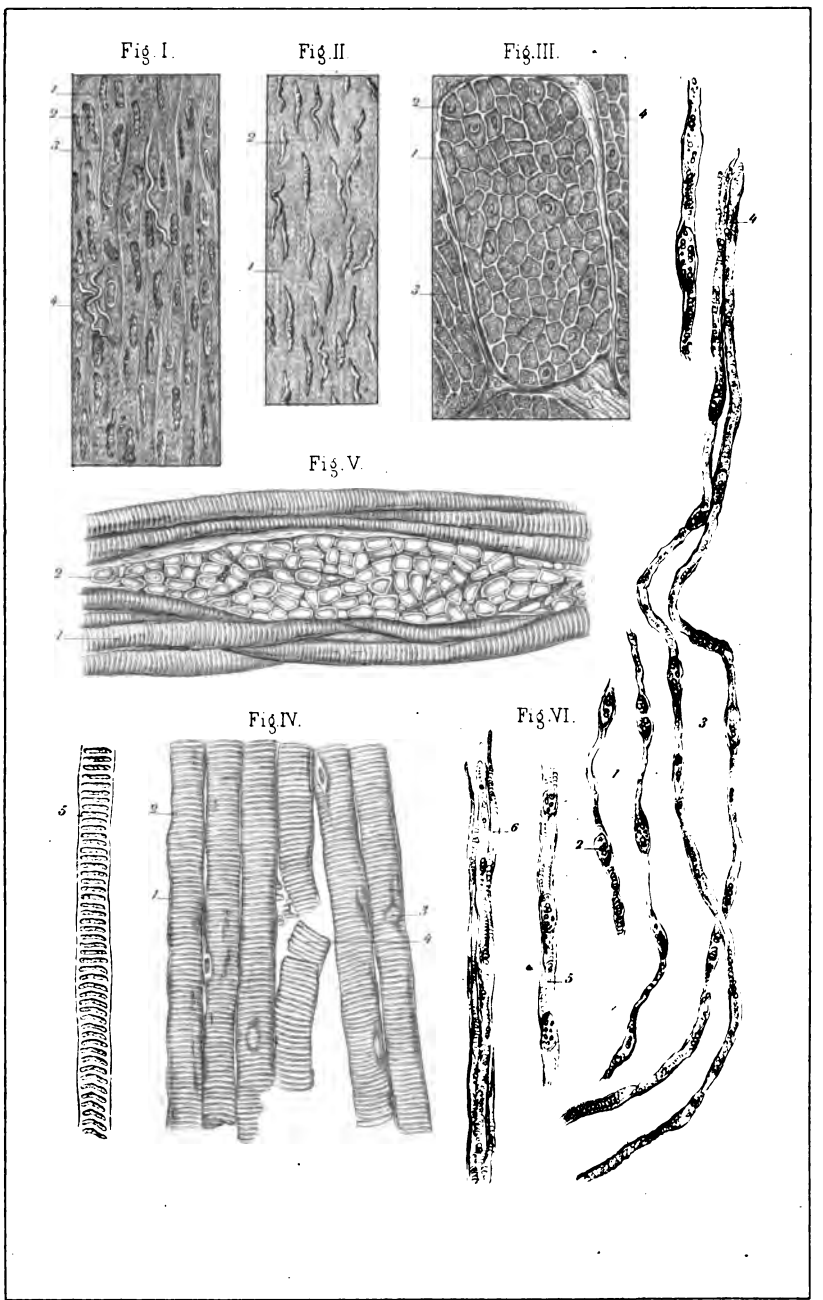

C. Morel præp. Villemin del.

Lith. F. Simon à Strasbg.

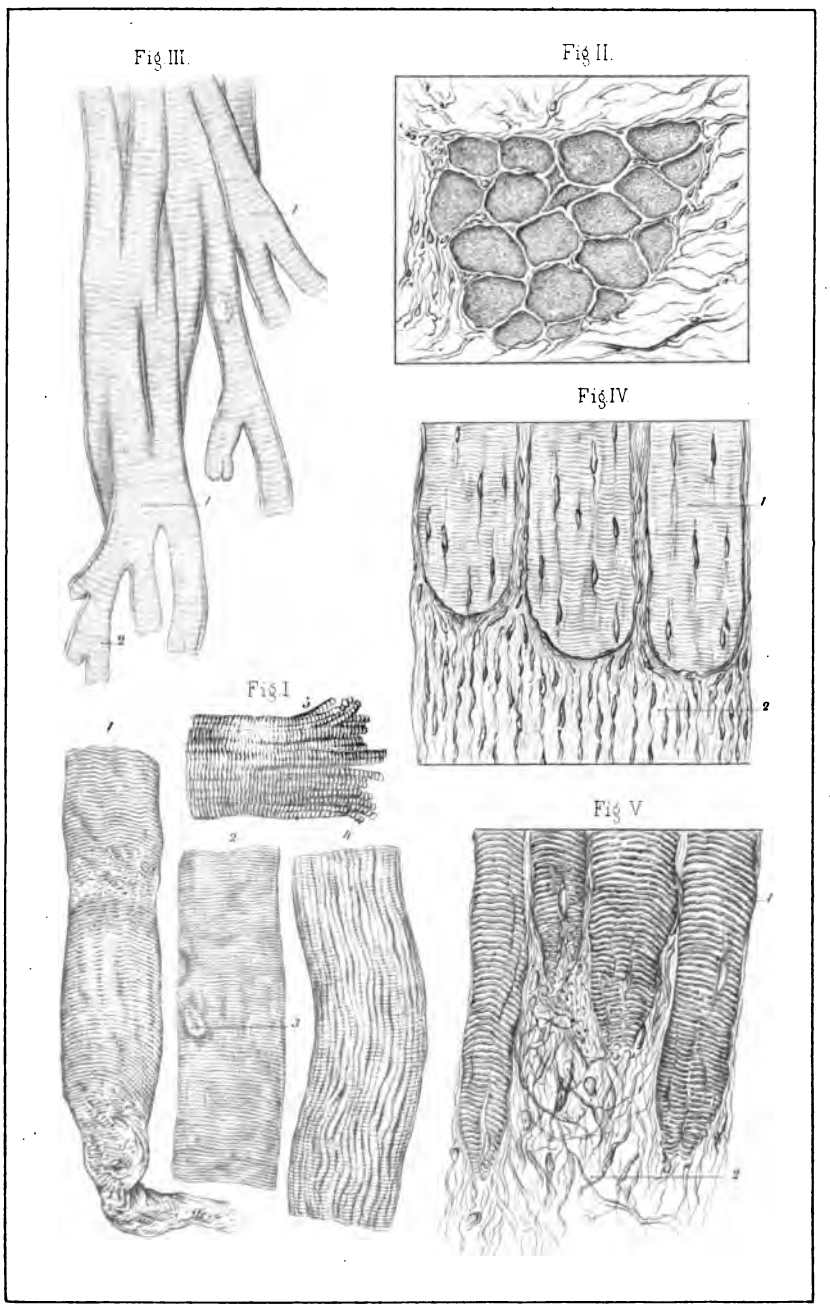

C. Morel praep. Villemin del.

Lith. Fabrier & Dracéna

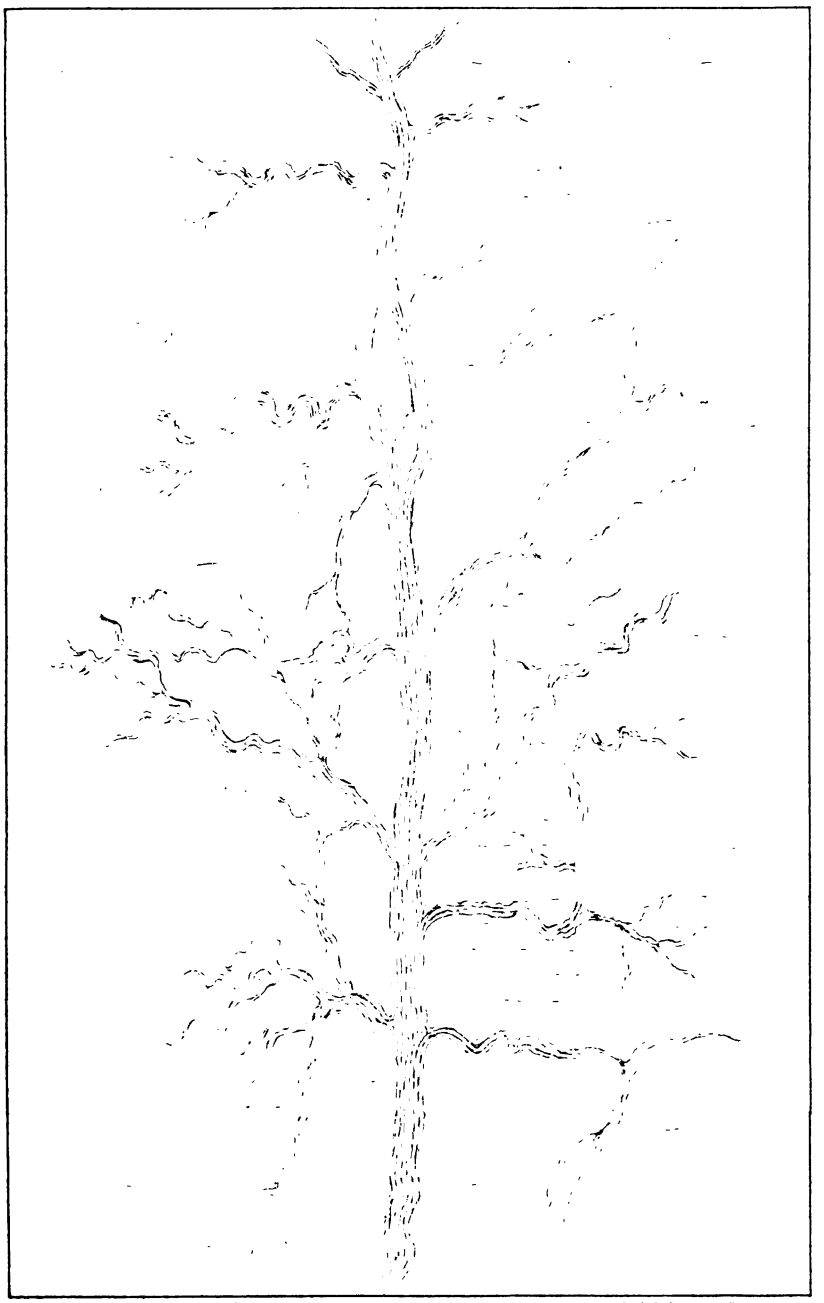

C. Morel prop. Villemin del.

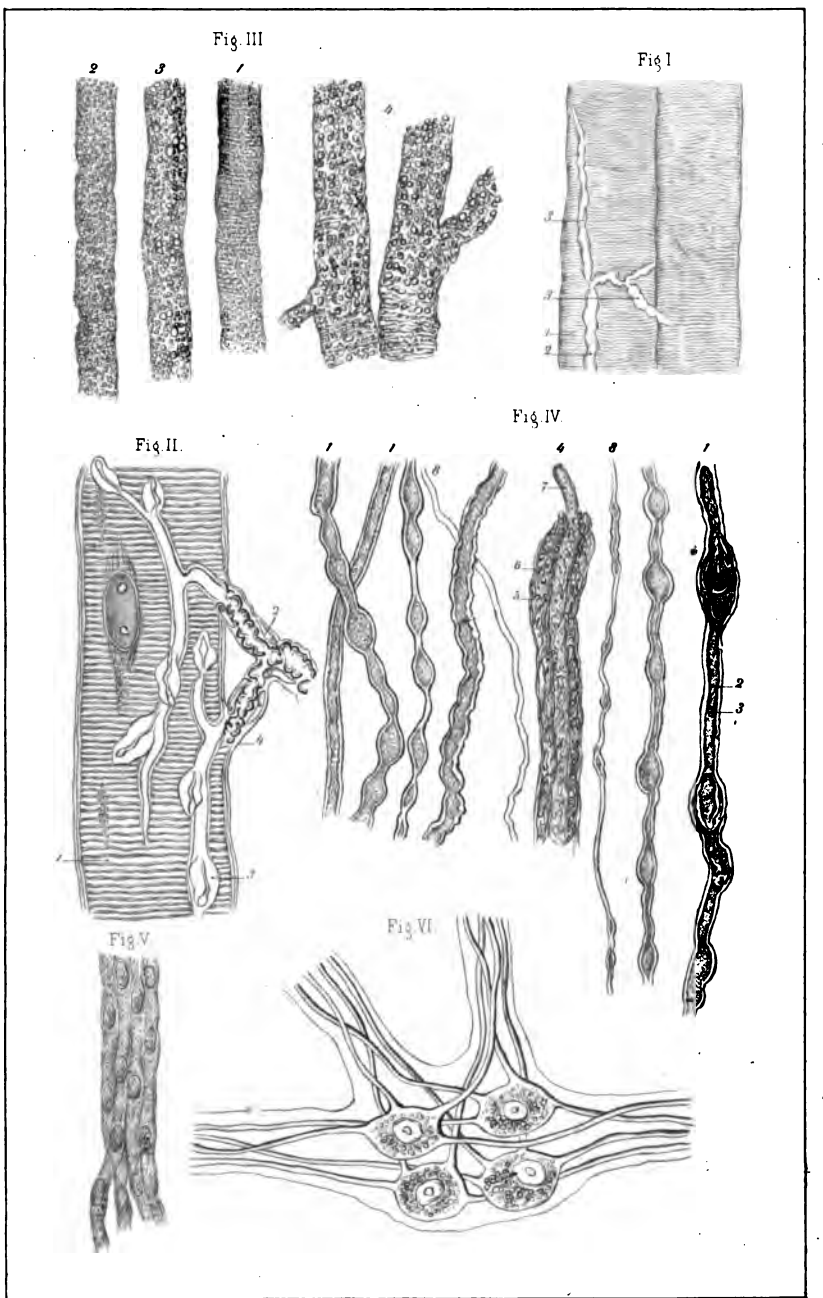

C. Morel prop. Villemin del.

Lith. E. Simon a Strasb.

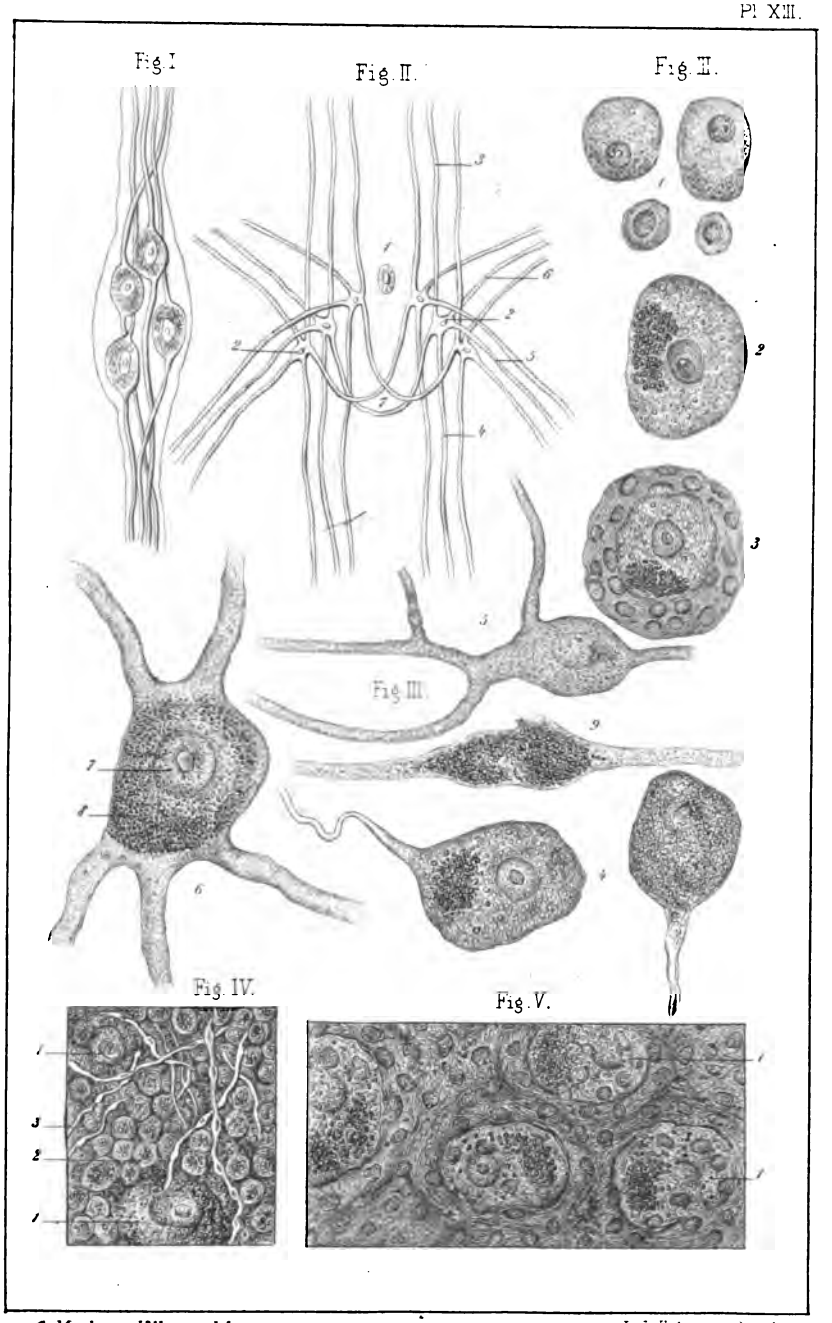

C. Morel prap Villemin del

Imp. F. Lemercier et Cie Paris

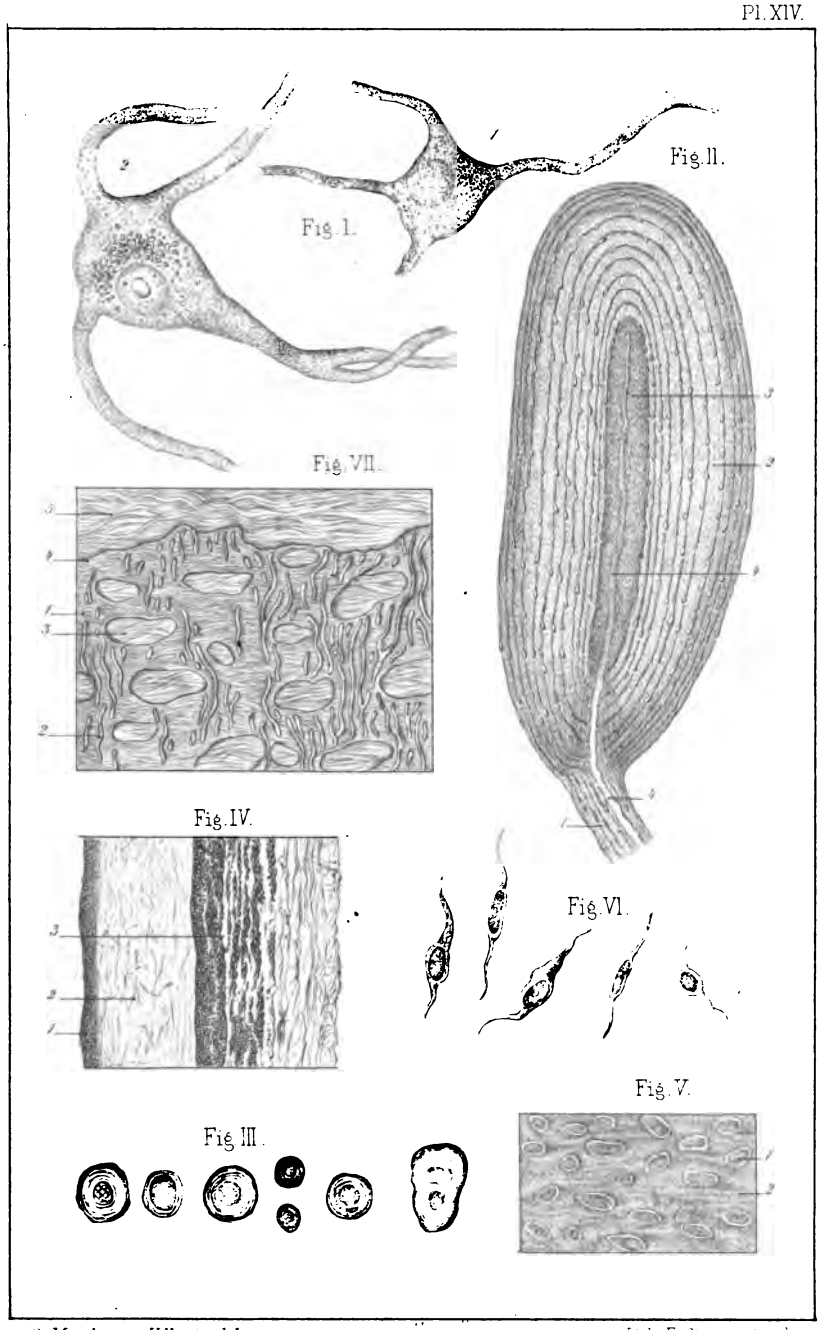

C. Morel prep. Villemin del.

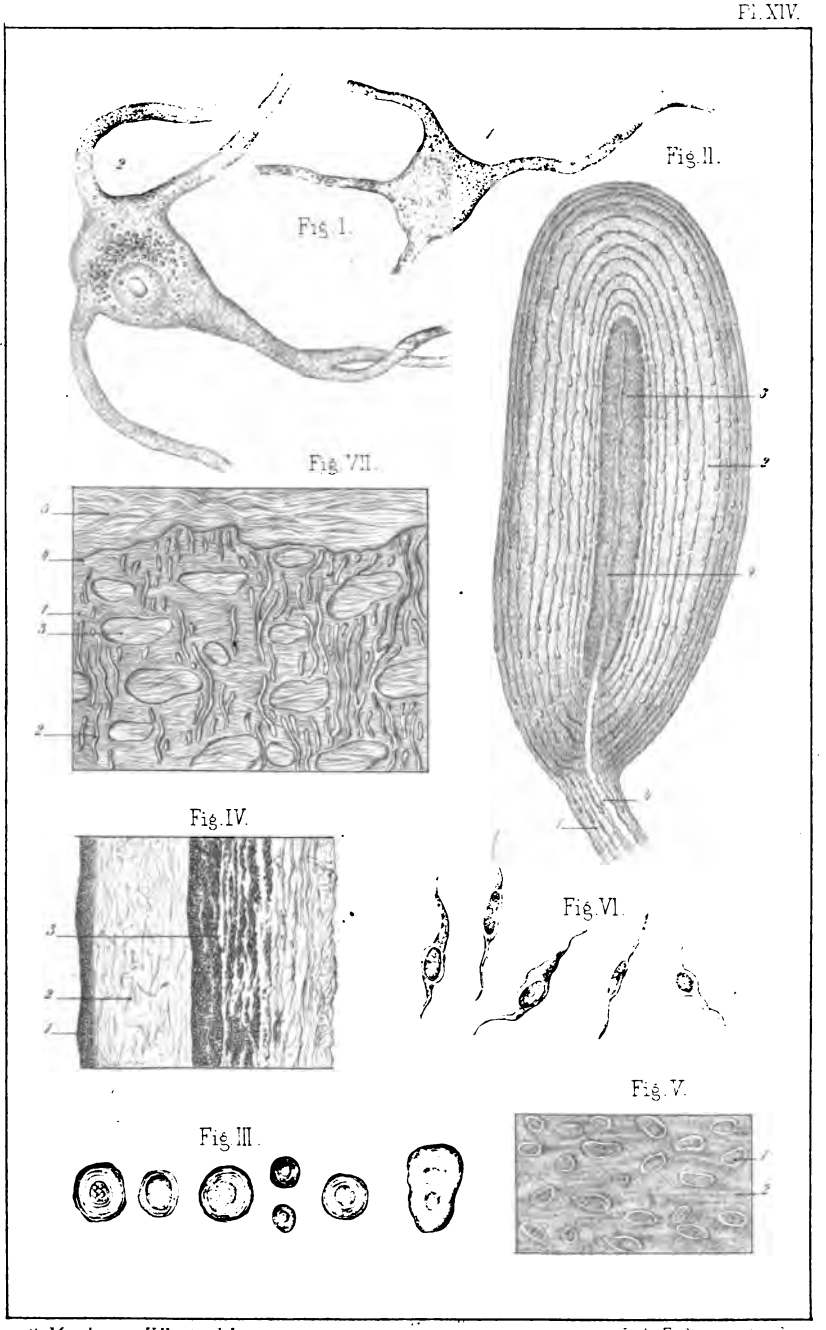

C. Morel prep. Villemin del.

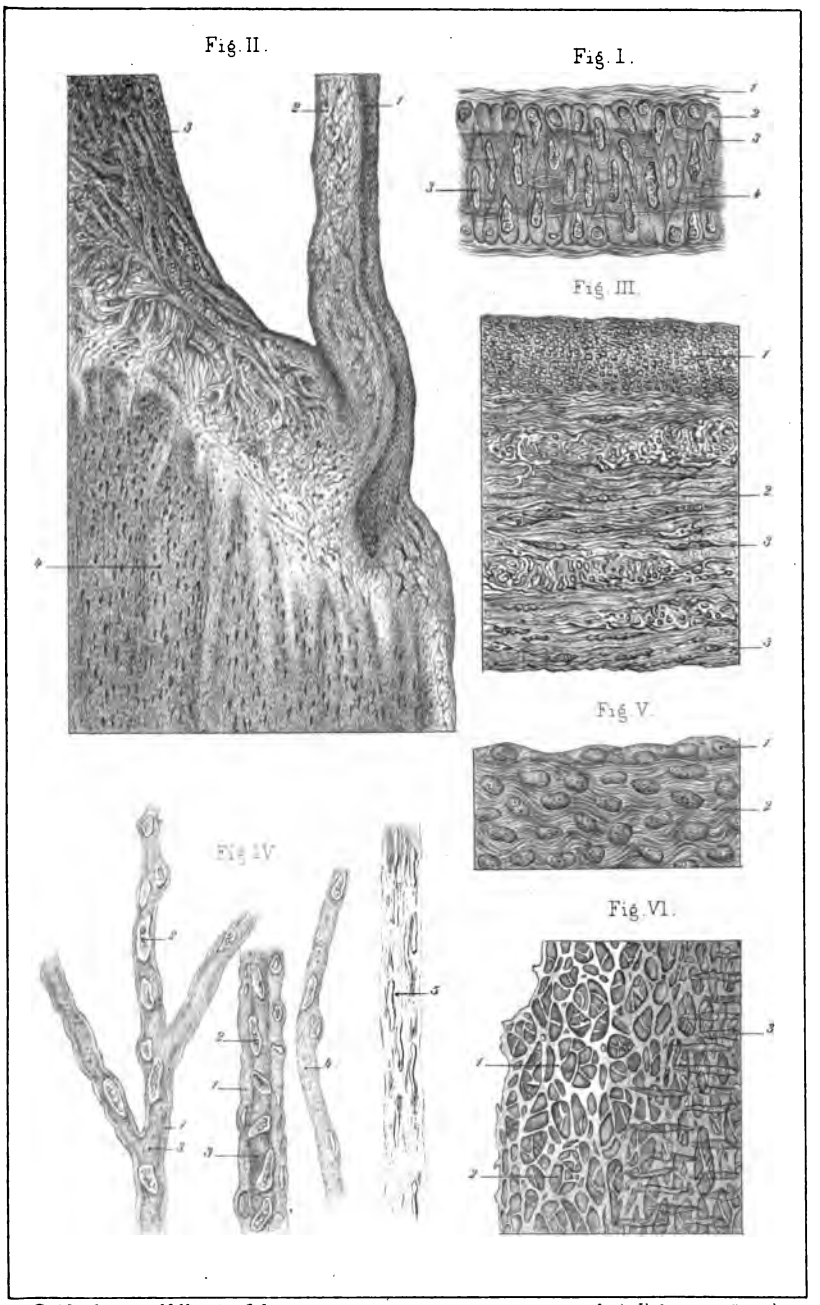

C Morel prep. Villemin del.

Lith. E. Cornu et Dion Lyon.

Fig. I.

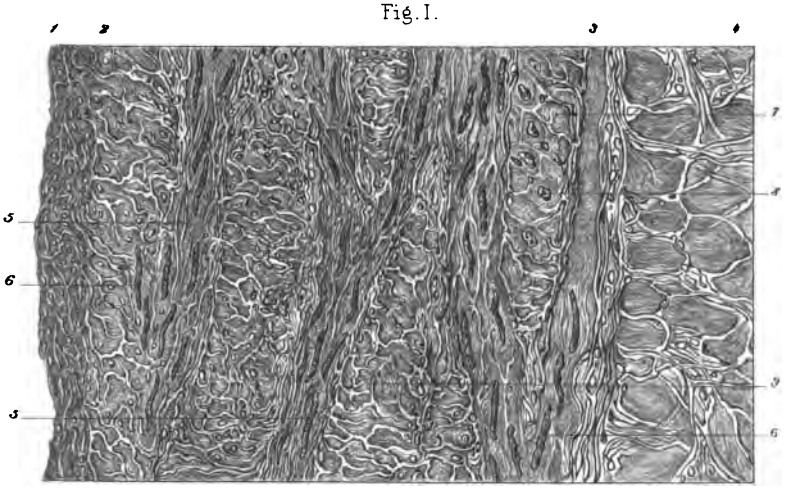

Fig. III.

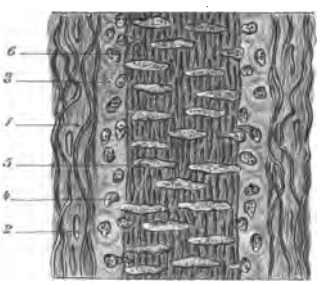

Fig. II.

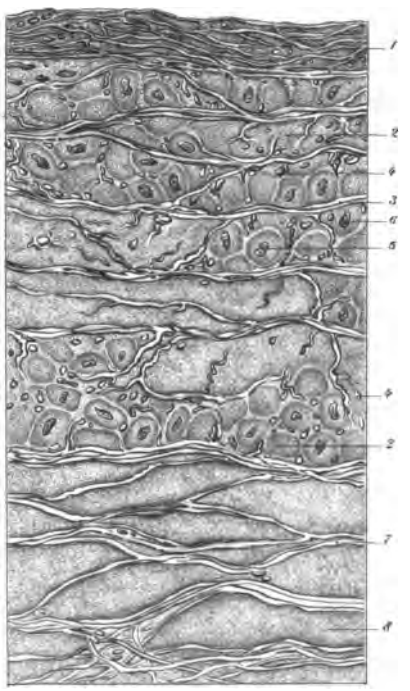

Fig. IV

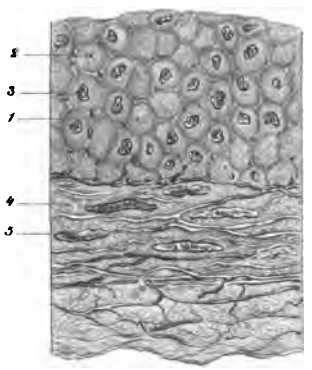

C. Morel prœp. Villemin del. *Imp. E. Ch. et A. Strasbg*

J. B. Baillière & fils, Libraires à Paris.

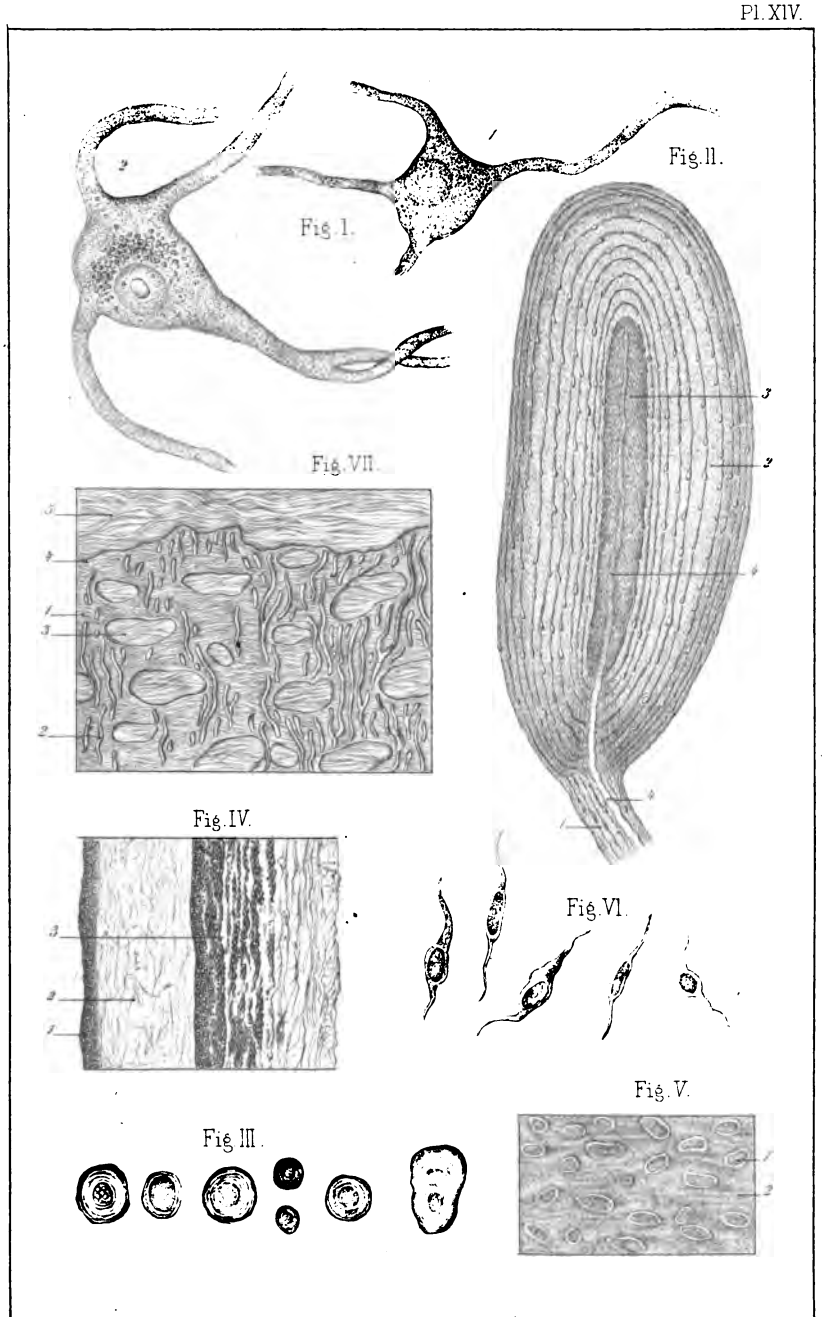

C. Morel prep. Villemin del.

Lith. E. Ch[illegible]

Fig. II.

Fig. I.

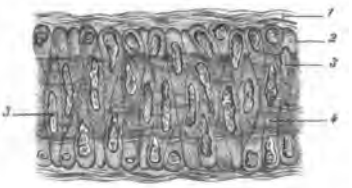

Fig. III.



Fig. V.



Fig. IV.

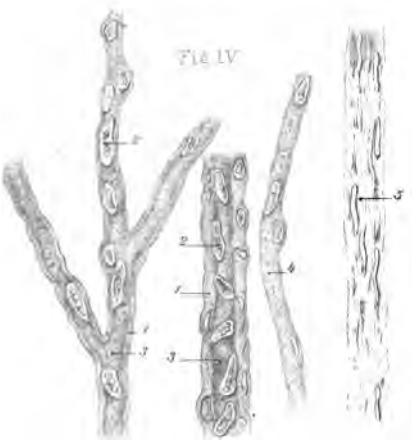

Fig. VI.

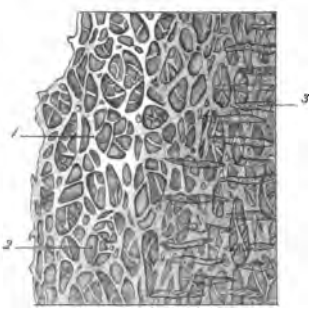

C. Morel prep. Villemin del.

Lith. E. Pinot a Paris.

Fig. II.

Fig. I.

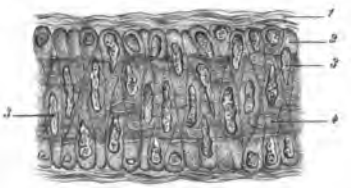

Fig. III.



Fig. V.

Fig. IV.

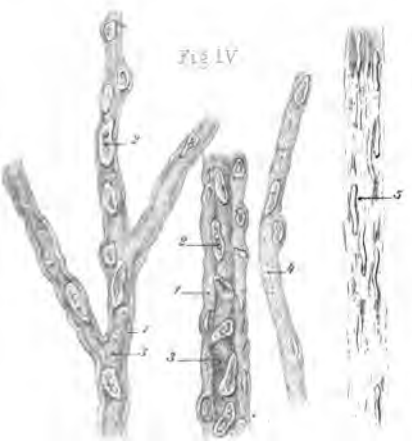

Fig. VI.

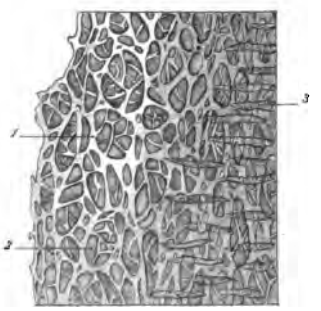

C. Morel prep. Villemin del.

Lith. E. Dumas a Paris.

Fig. I.

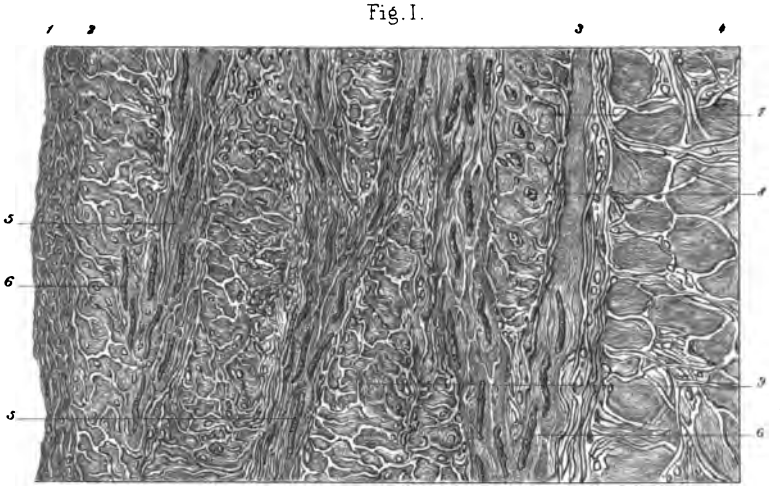

Fig. III.

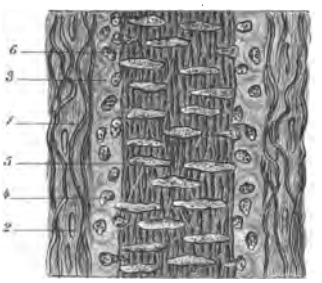

Fig. II.

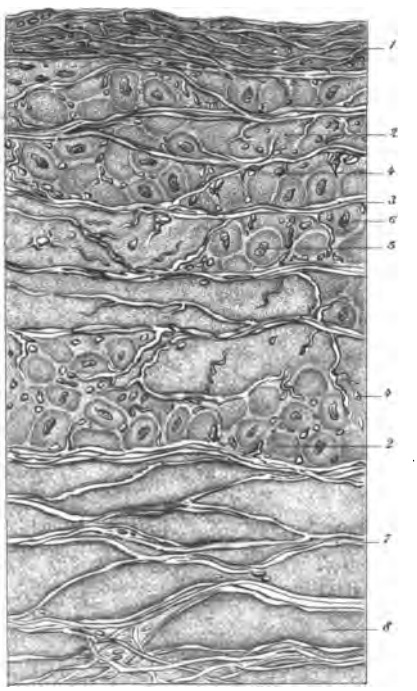

Fig. IV.

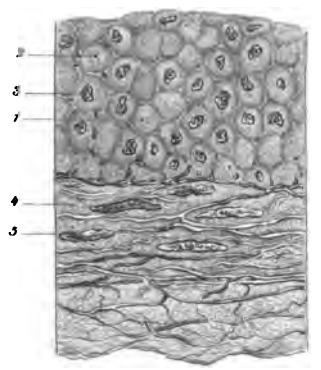

C. Morel præp. Villemin del.

Imp. E. Ollier et A. Charbo

J. B. Baillière & fils, Libraires à Paris.

Fig I.

Fig. II.

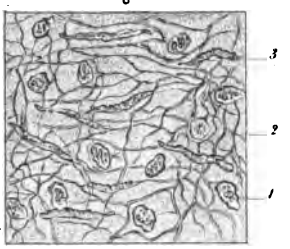

Fig. VI.

Fig. VII.

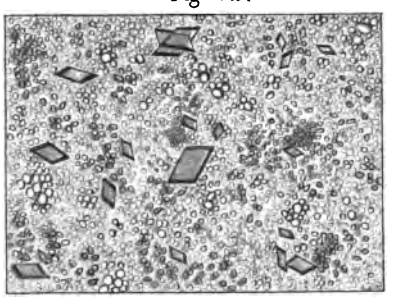

Fig. VIII.



Fig. III.

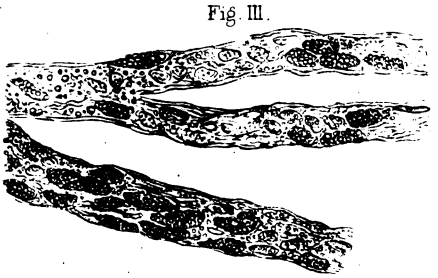

Fig. IV.

Fig. V.

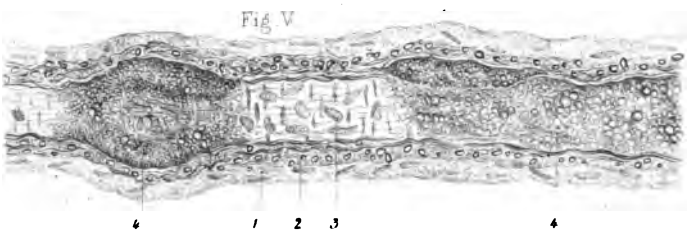

C. Morel praep. Villemin del. *Lith. E. Simon a Strasb.g*

J. B. Baillière & fils Libraires à Paris.

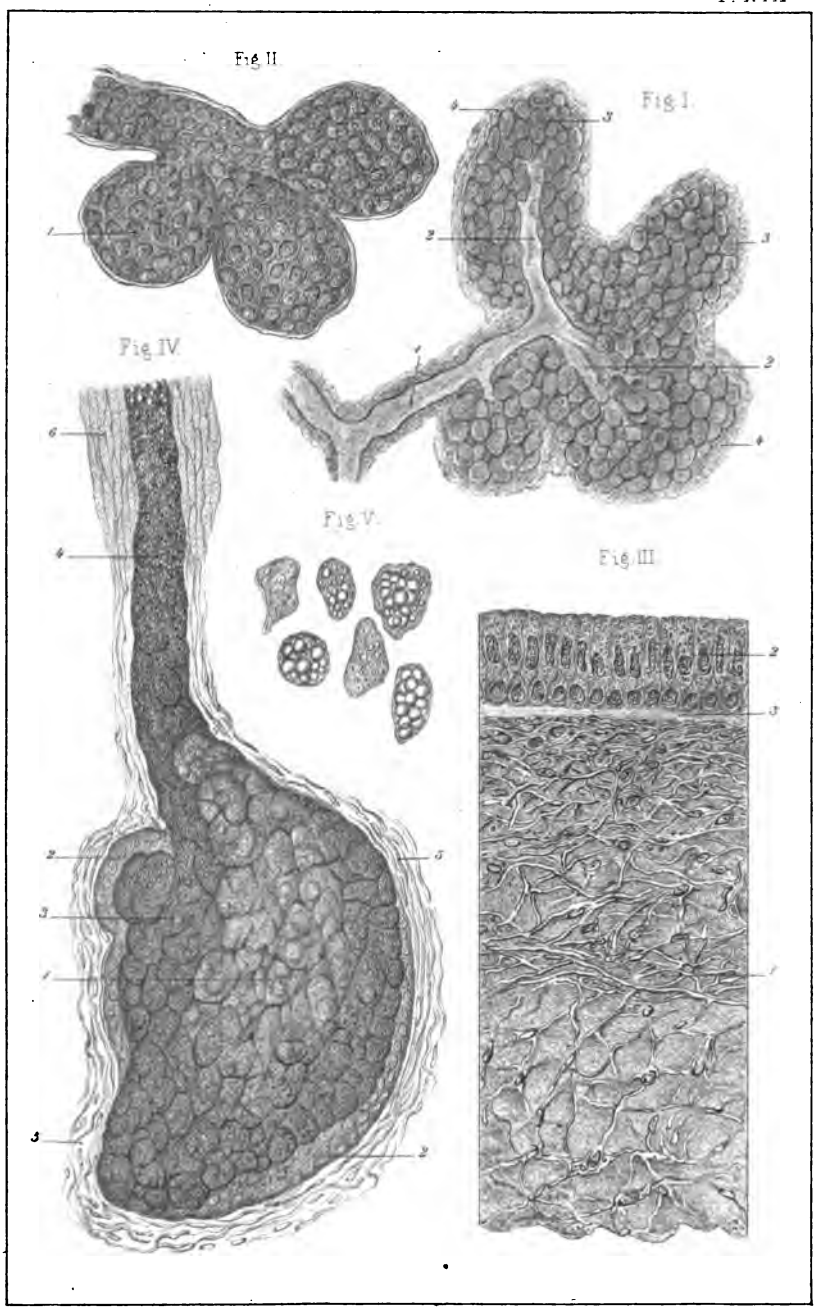

C. Morel prap. Villemin del

J. B. Baillière & fils, Libraires à Paris

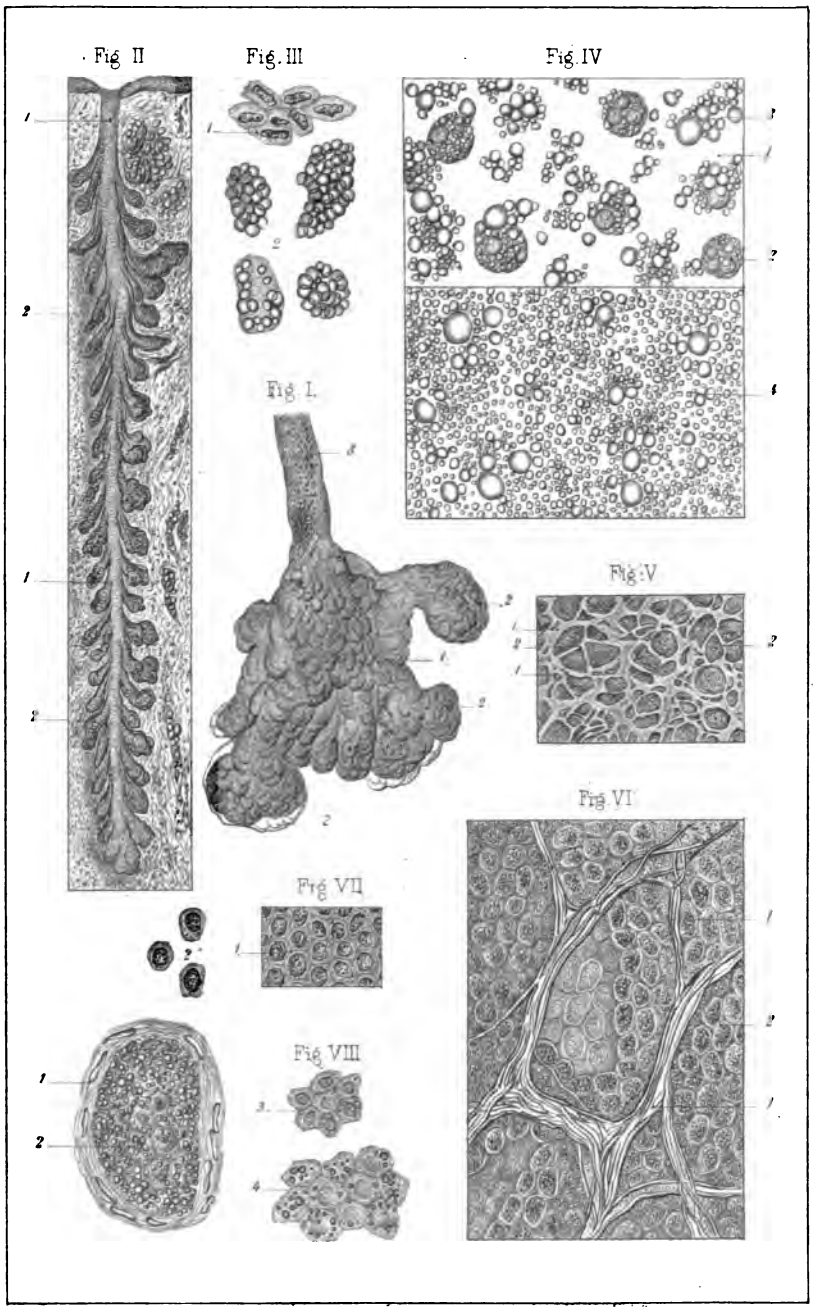

Lith. E. Simon et Sarasin

J. B. Bailliere & fils, Libraires à Paris.

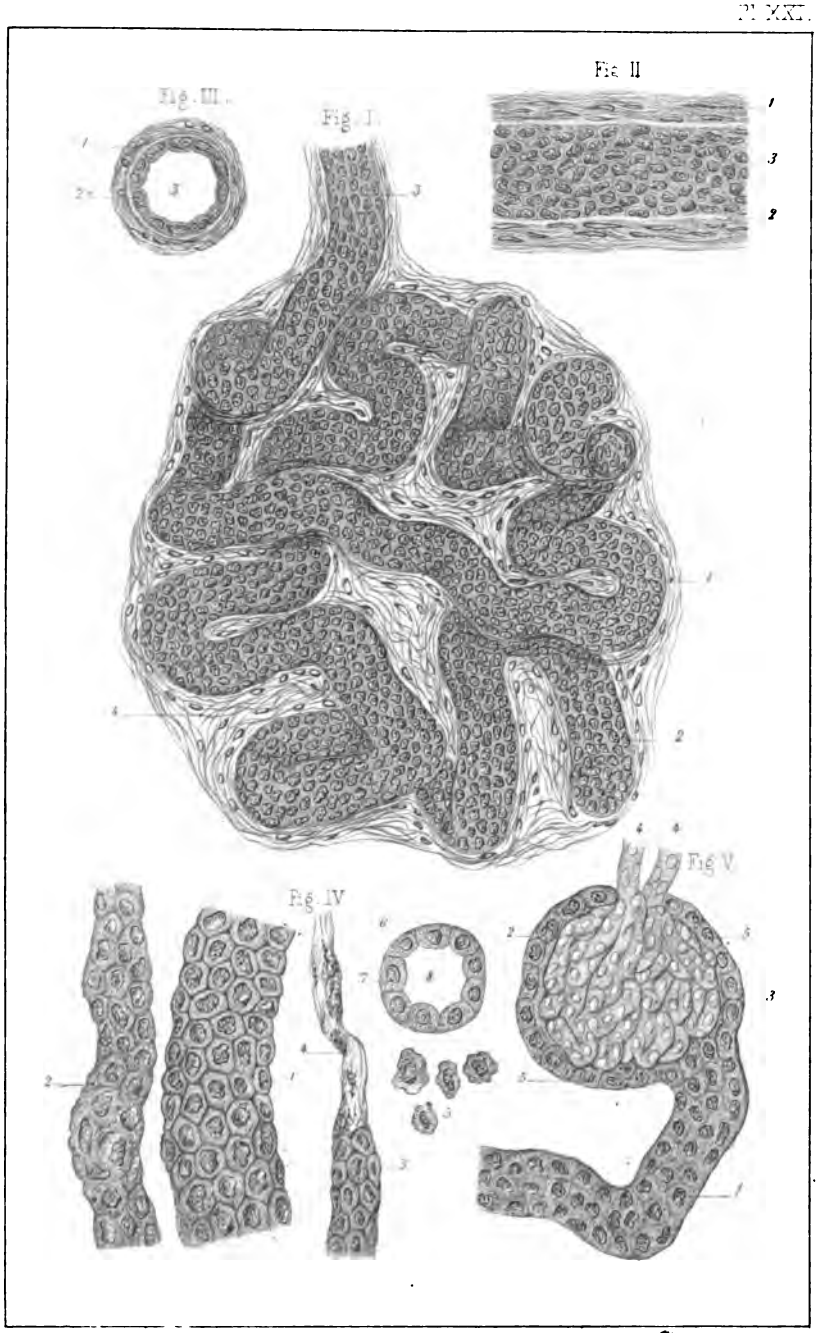

J. B. Baillière & fils Libraires à Paris.

Fig. I

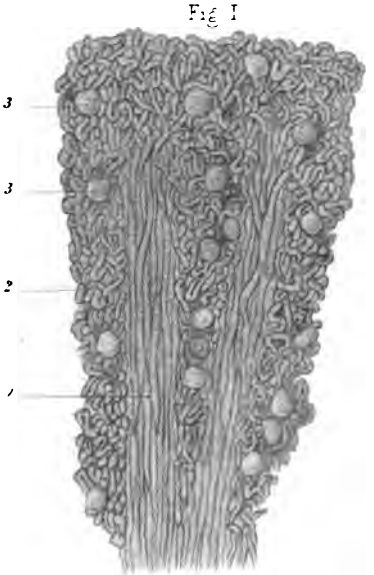

Fig. III.

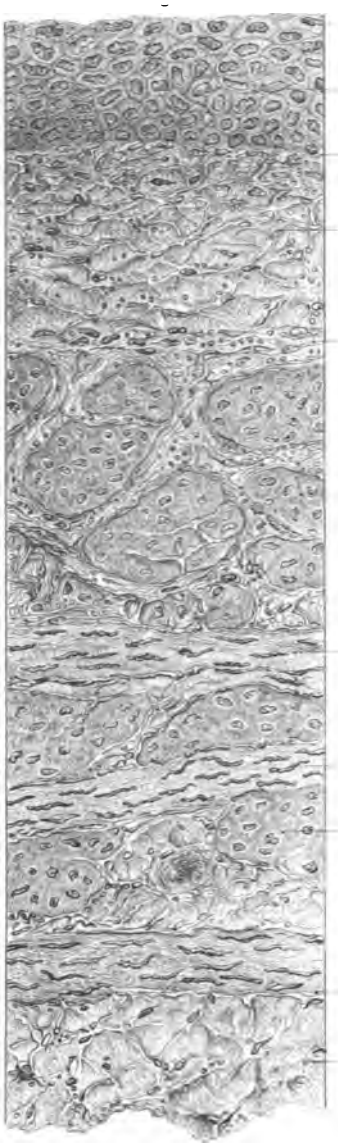

Fig. II.

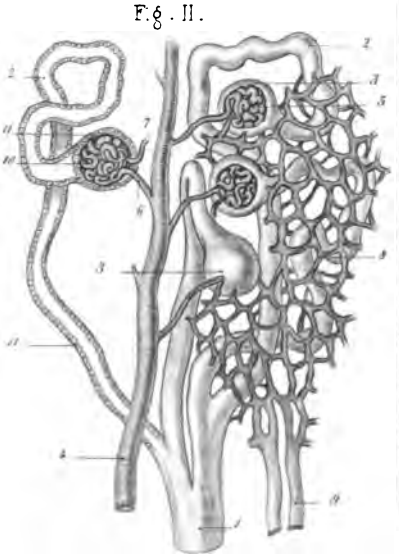

C. Morel sculp. Villemin del.

Lith. E. [illegible]

J.B. Baillière & fils Libraires à Paris

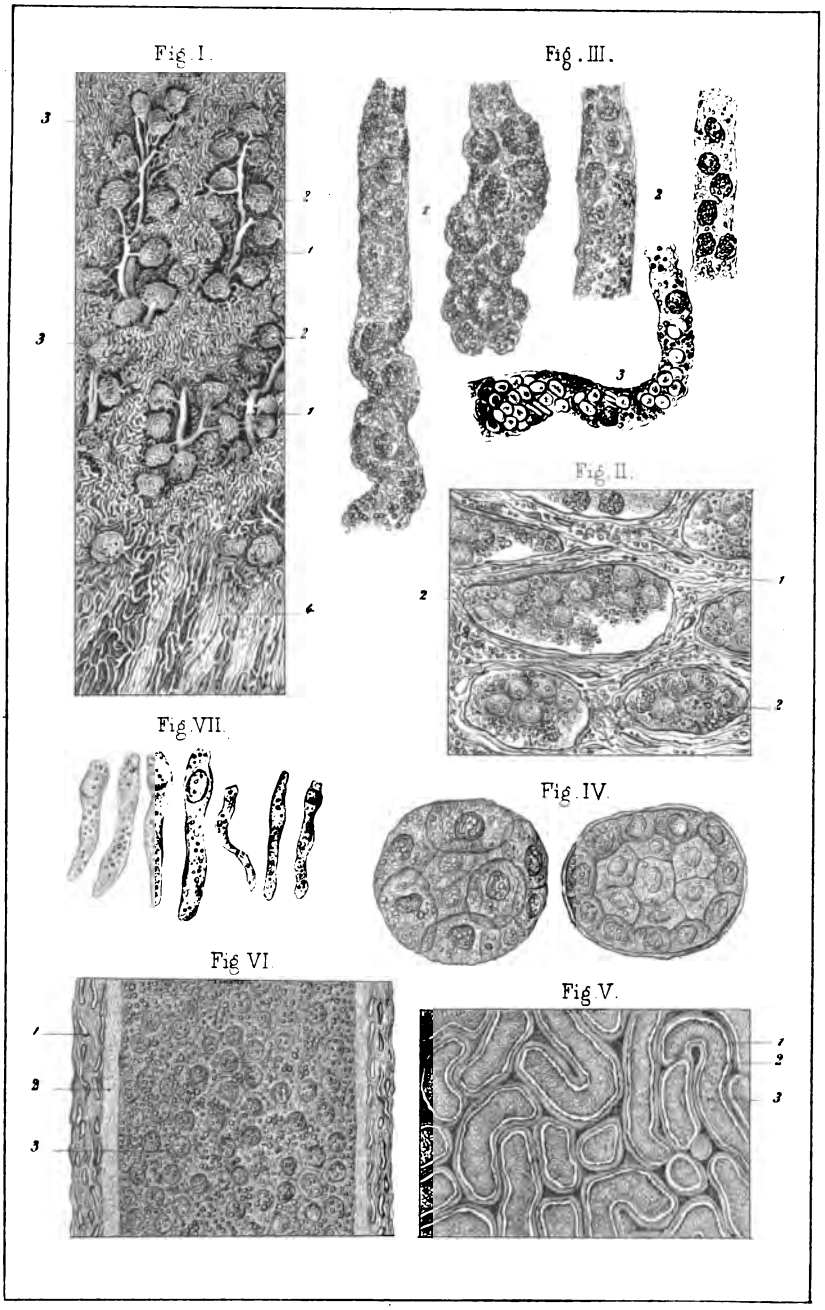

C. Morel prep. Vellemin del. *Lith. E. Simon à Strasbg*

J. B. Baillière & fils, Libraires à Paris

Fig. I.

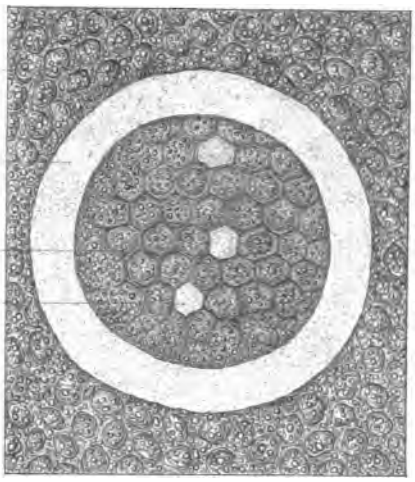

Fig. IV.

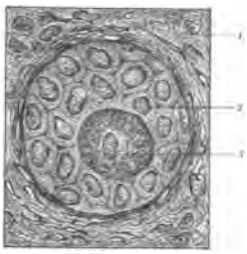

Fig. V.

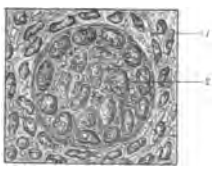

Fig. II.

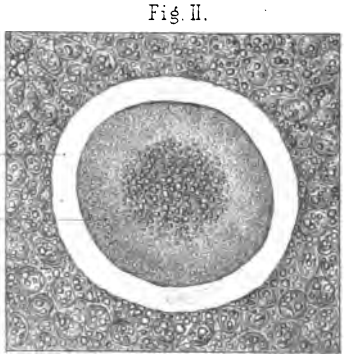

Fig. VI.



Fig. III.

Fig. VII.

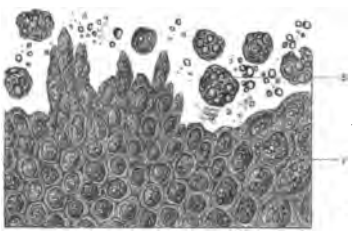

C. Morel prep. Villemin del. *Lith. E. Simon, Paris.*

J. B. Baillière & fils Libraires à Paris.

Fig. I.

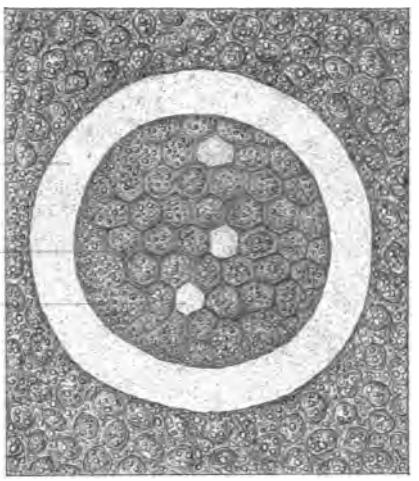

Fig. IV.

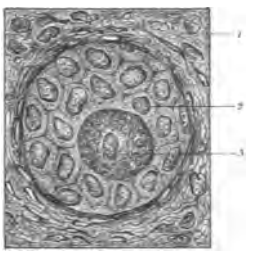

Fig. V.

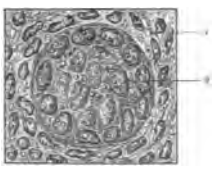

Fig. II.

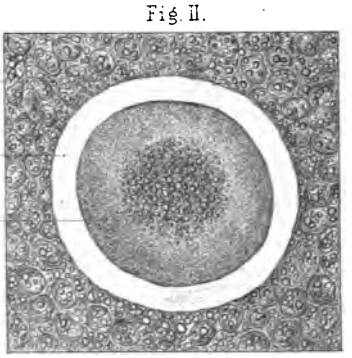

Fig. VI.

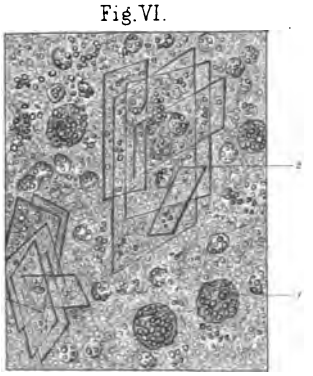

Fig. III.

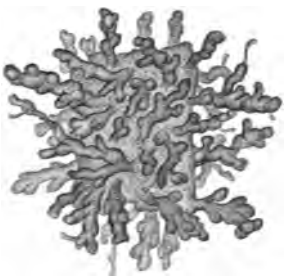

Fig. VII.

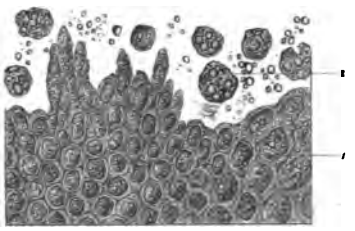

C. Morel prop. Villemin del. *Lith. E. Simon & Cie*

J. B. Baillière & fils Libraires à Paris

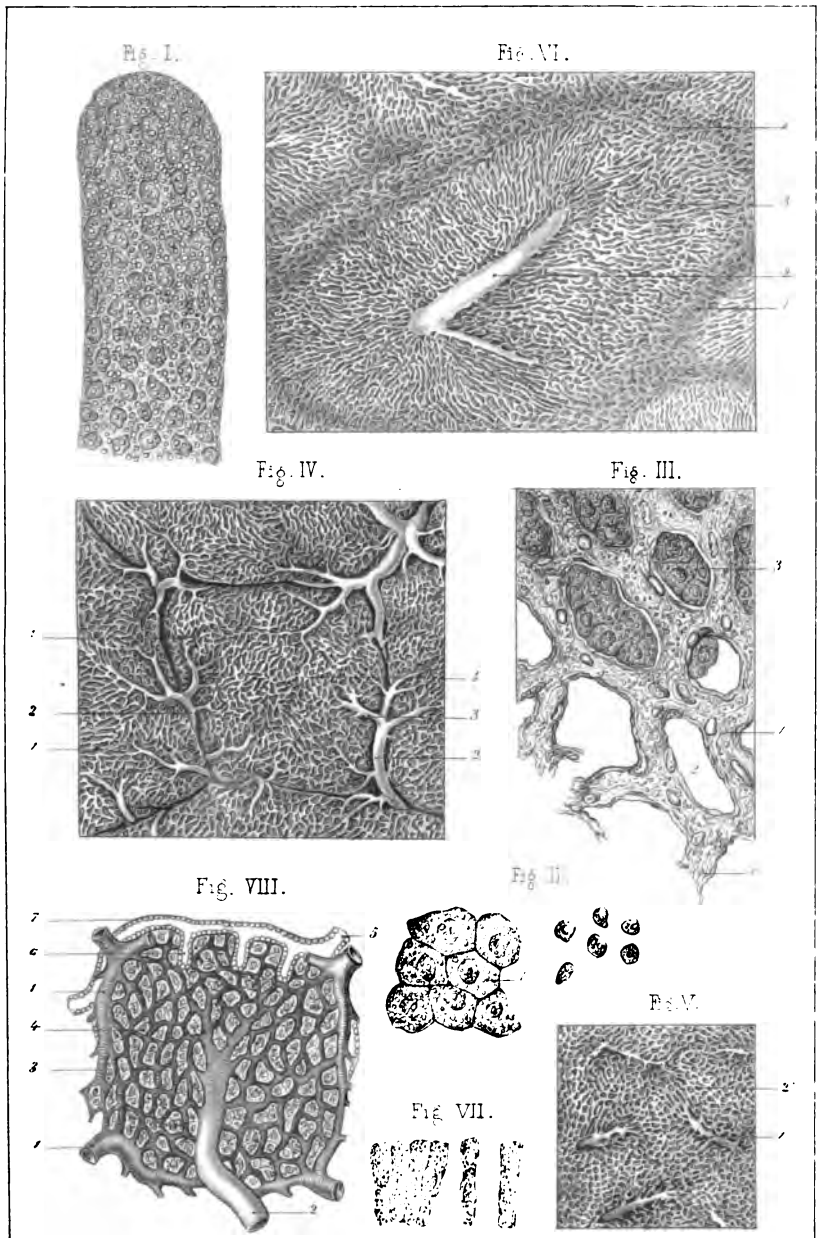

C. Morel, grav. Villemin del.

Lith. F. Sorrieu et Ch. Lefebvre.

Tome II. Pl. XXVI. Histoire naturelle.

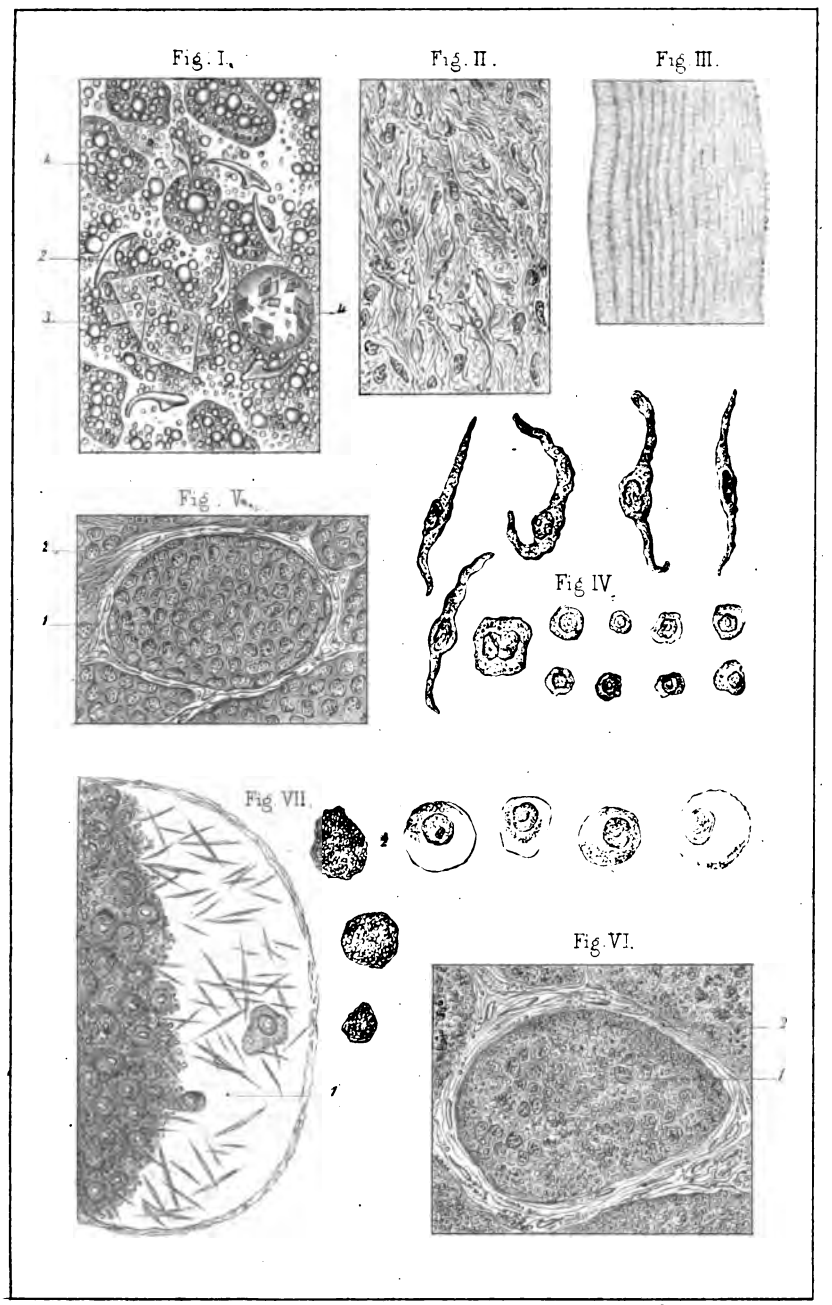

C. Morel prap. Villemin del.

J. B. Baillière & fils Libraires à Paris

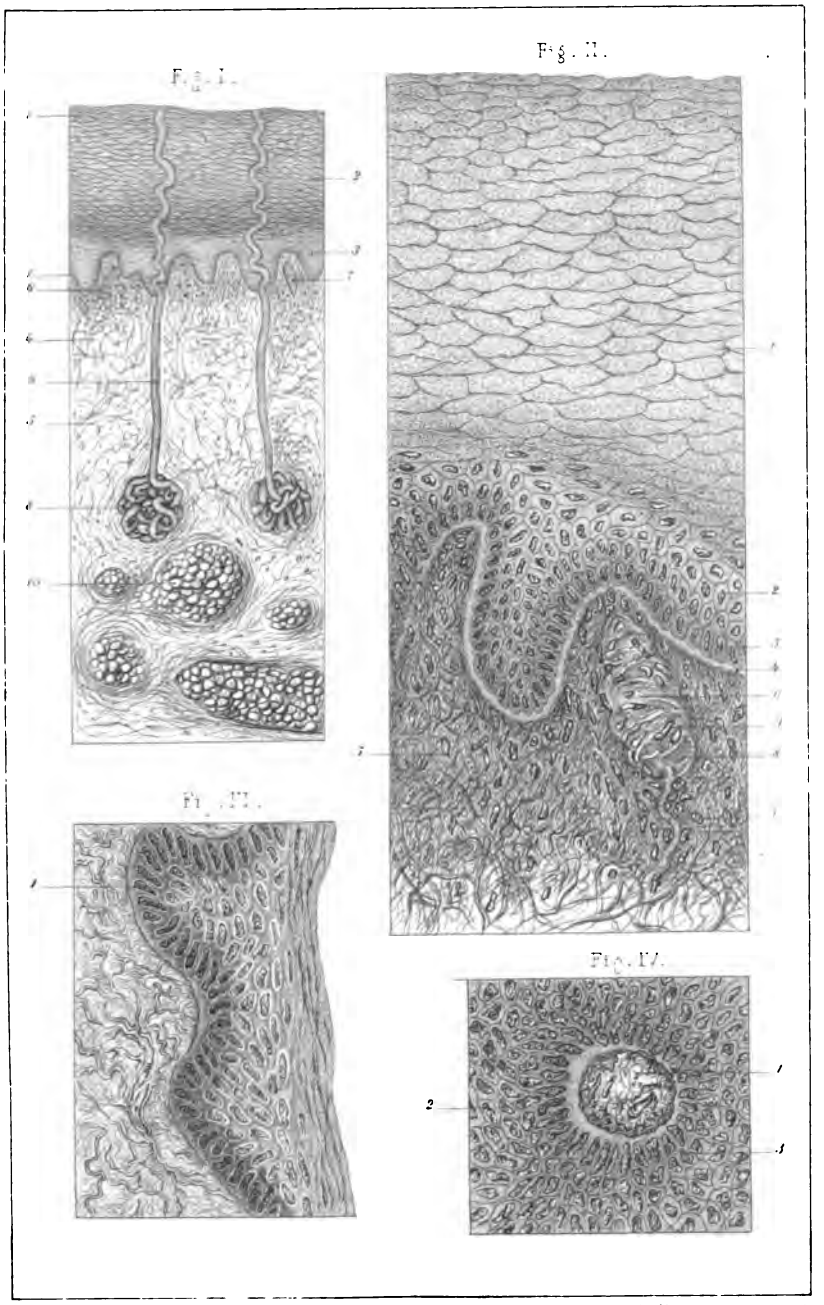

C. Morel prep. Villemin del.

L. E. Bouillon, Éd. Imprimerie à Paris

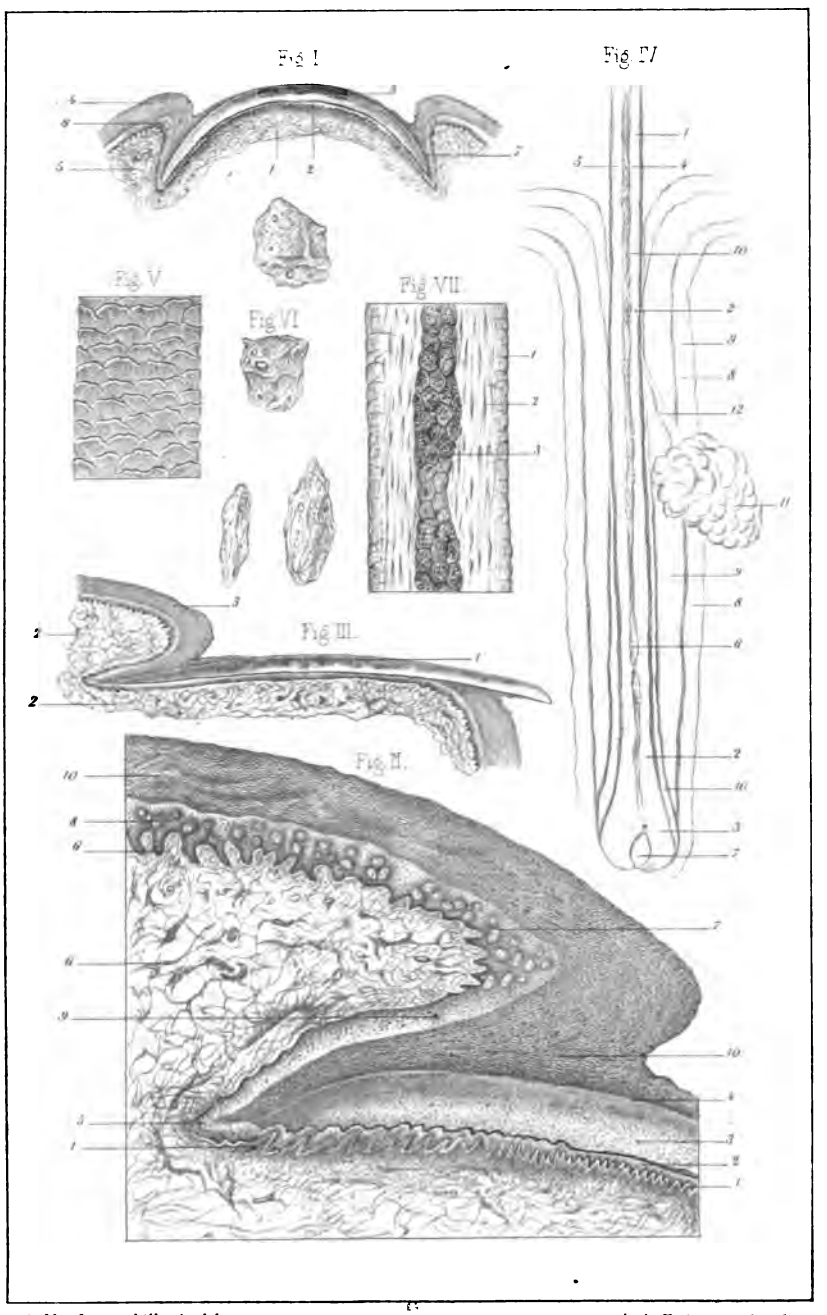

C. Morel prep. Villemin del.

J. B. Baillière & fils, Libraires à Paris

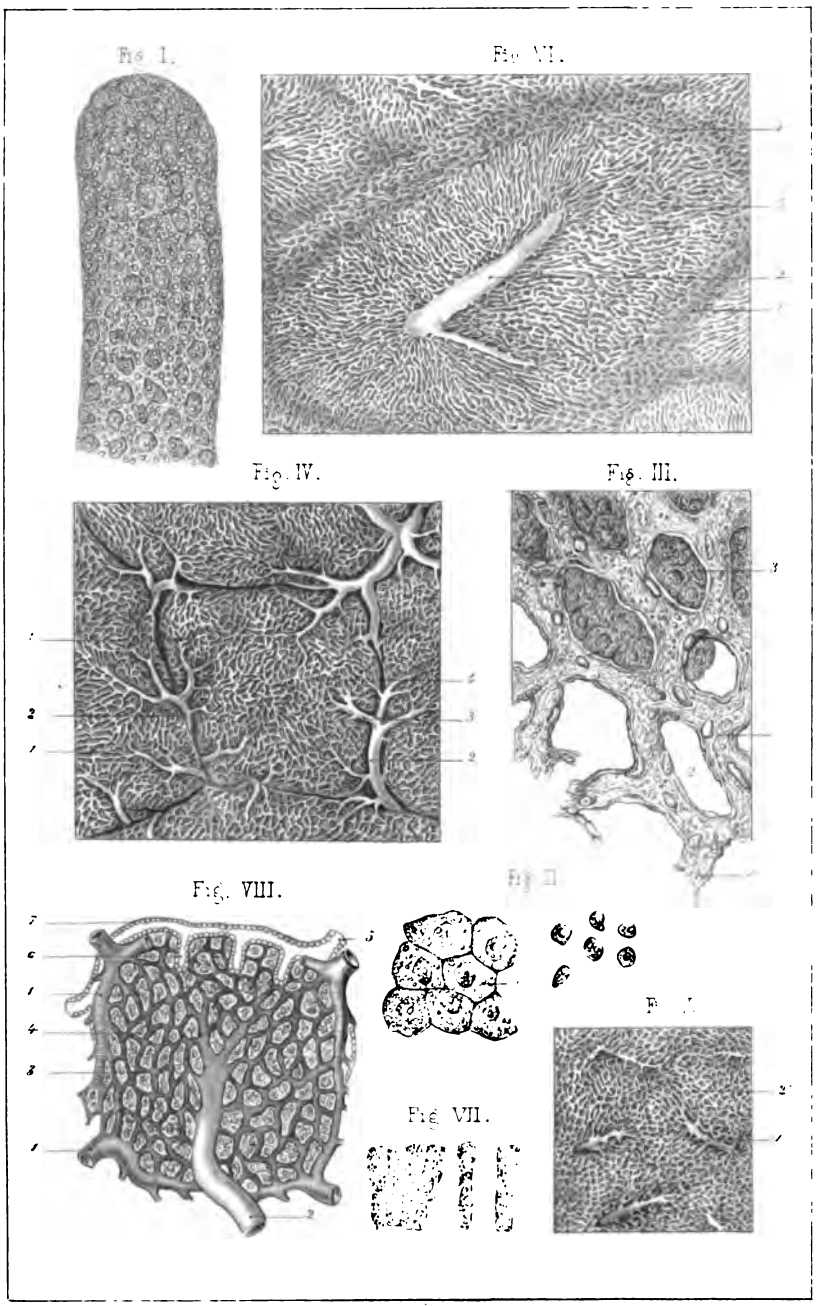

C. Morel sculp. Villemin del.

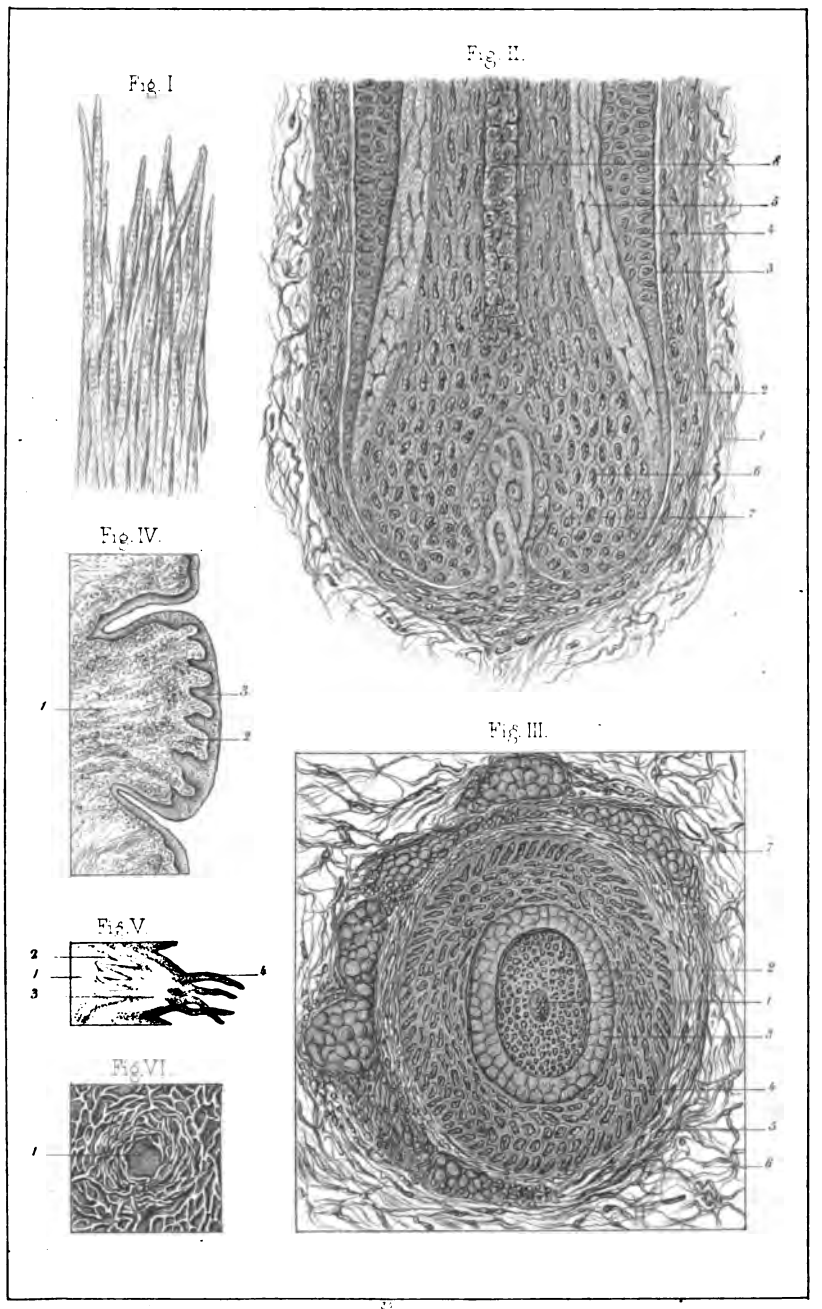

C. Morel prep. Villemin del.

J. B. Baillière & fils, libraires à Paris

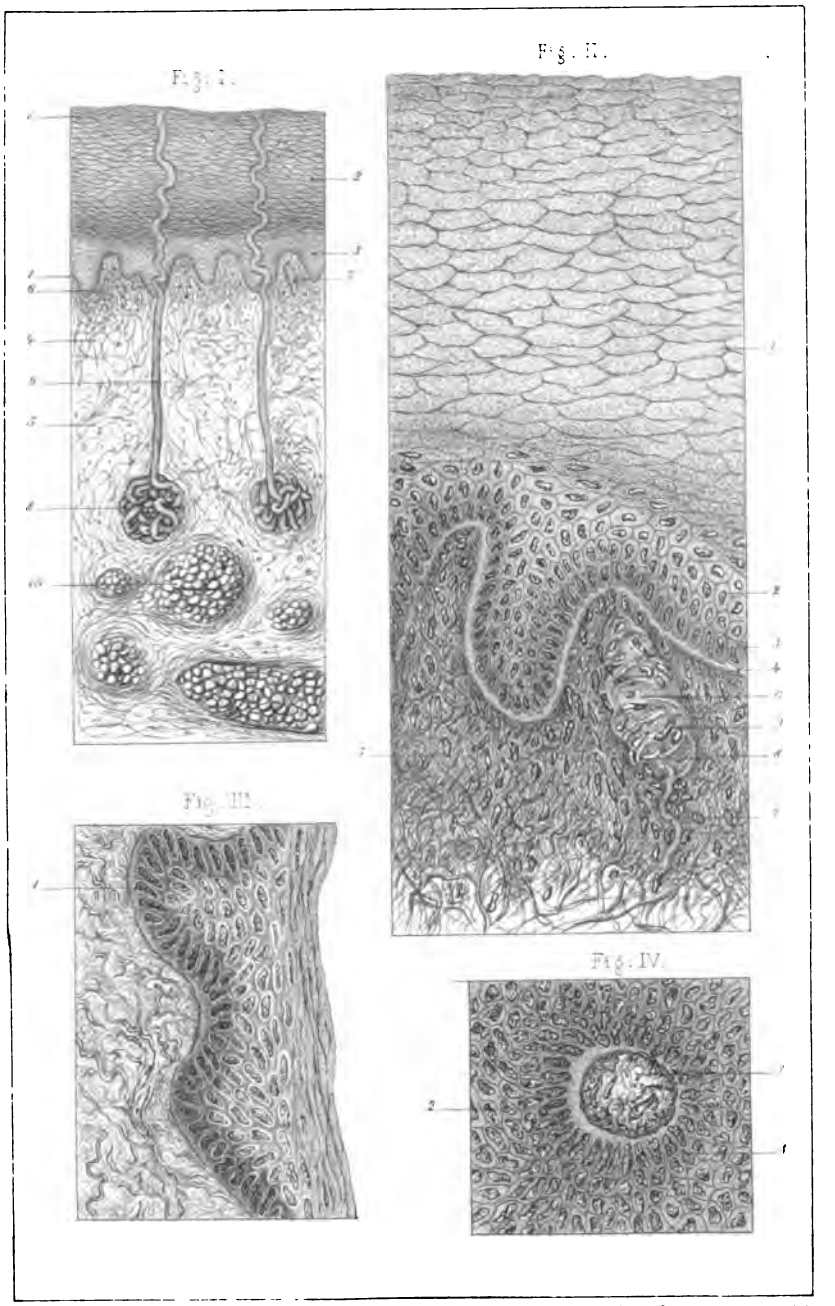

C. Morel prep. Villemin del.

Imprimerie de E. Thunot et Cie à Paris

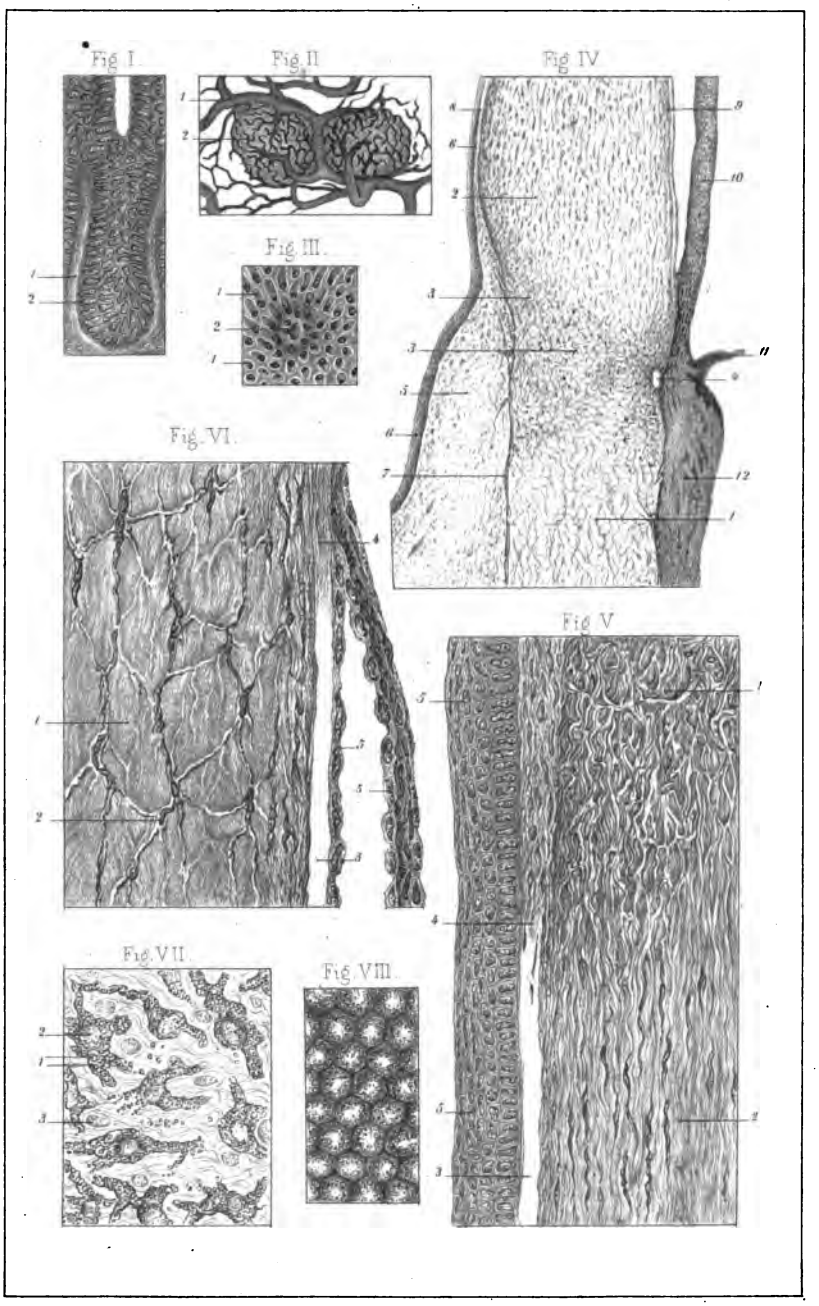

C. Morel præp. Villemin del.

Lith. E. Sorrieu a Paris

J. B. Baillière & fils Libraires a Paris.

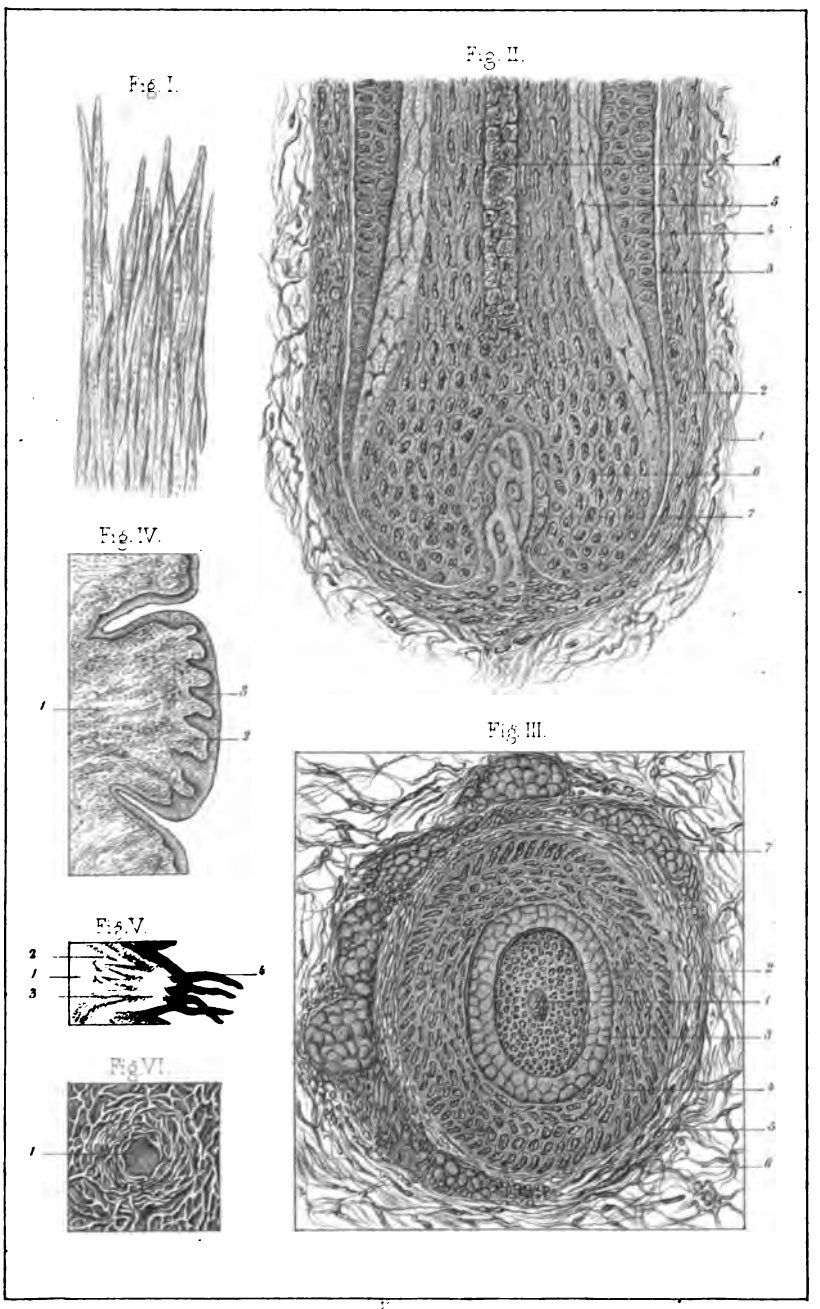

C. Morel prap. Villemin del.

J. B. Baillière & fils, libraires à Paris

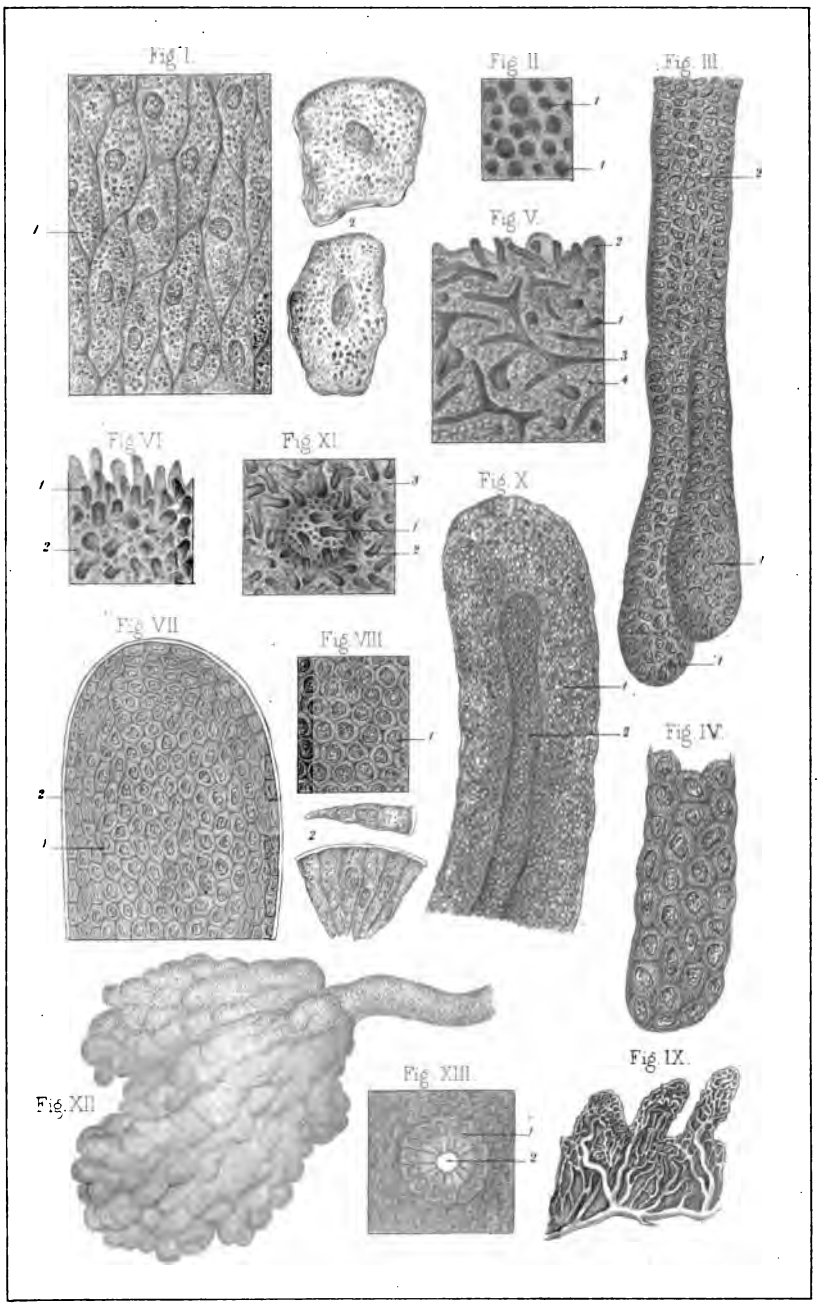

C. Morel prep. Villemin del.

J. B. Baillière & fils, Libraires à Paris.

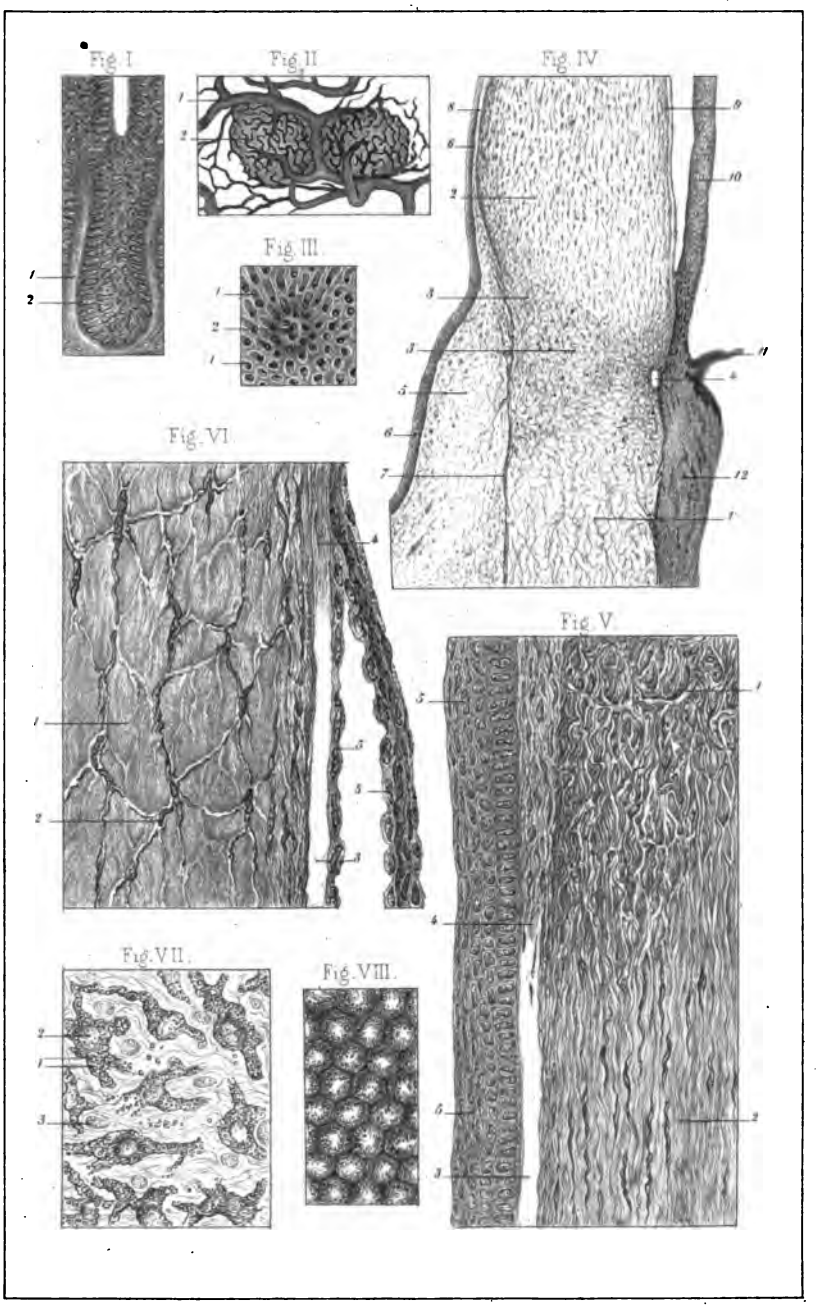

C. Morel præp. Villemin del.

Lith. E. Sarazin à Paris

J. B. Baillière & fils Libraires à Paris

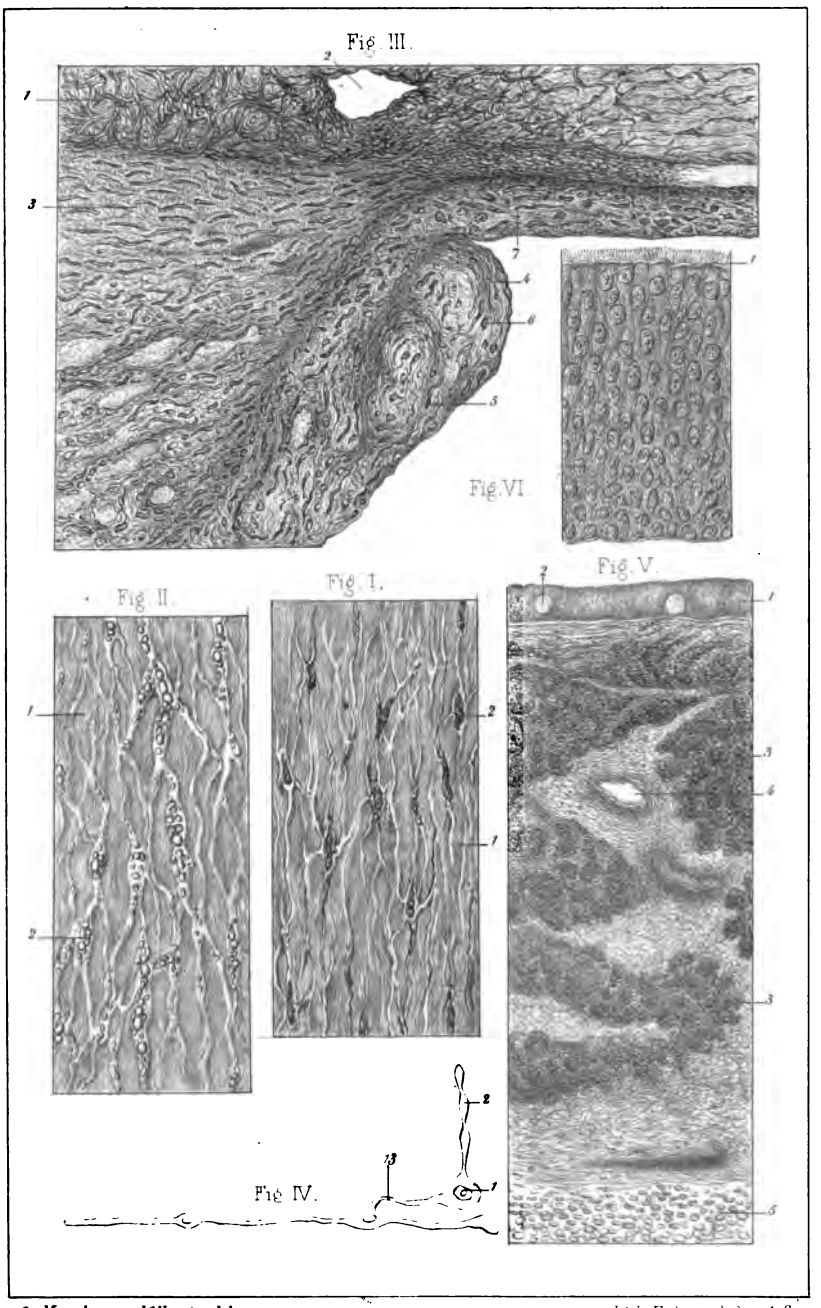

C. Morel prep. Villemin del.

Lith. E. Simon à Strasb.g

J. B. Baillière & fils Libraires à Paris

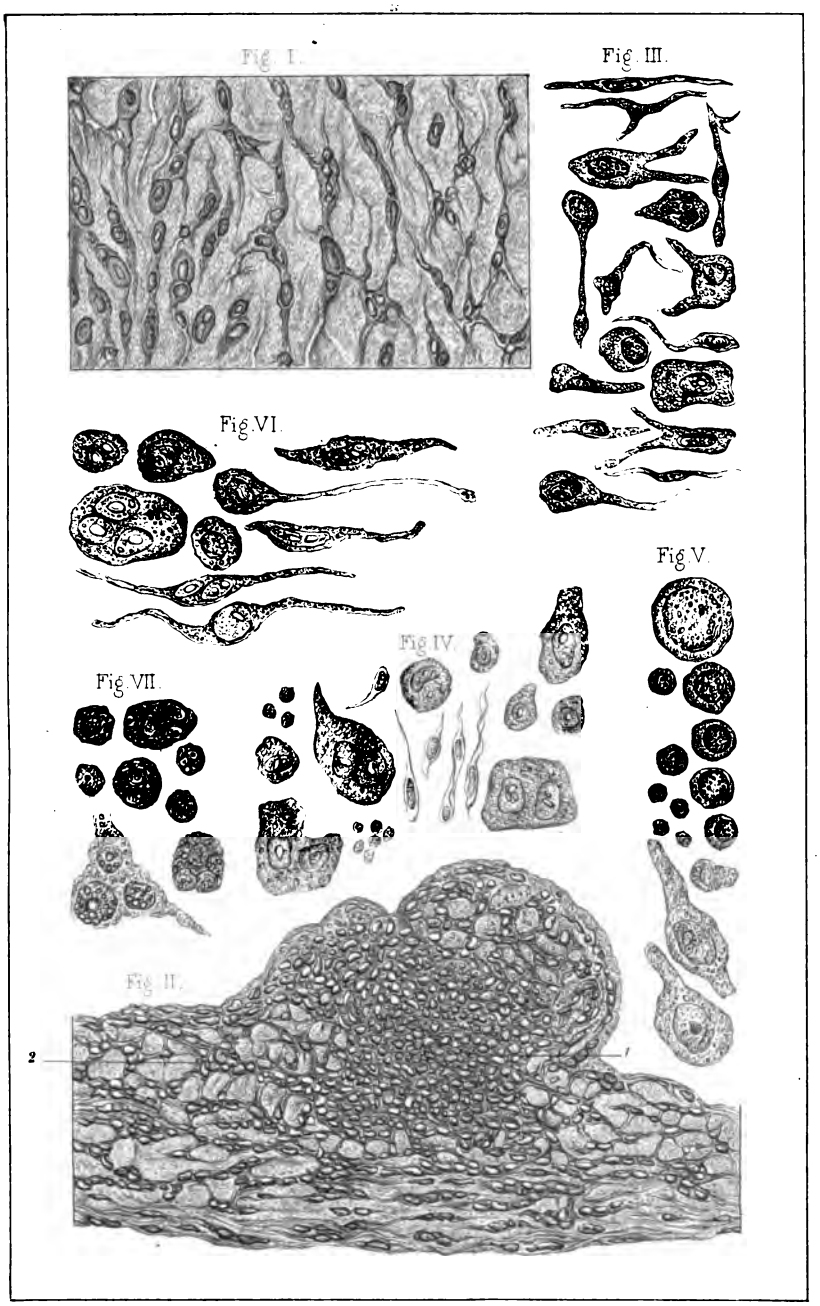

C. Morel prep. Villemin del. *Lith. E. Simon à Strasb.g*

J. B. Baillière & fils Libraires à Paris.